16244

Lane Medical Library

Beitrag

zur

Genese der congenitalen Cystennieren.

Inaugural-Dissertation

zur

Erlangung der Doctorwürde

der

hohen medicinischen Facultät zu Bern

vorgelegt von

Alfred von Mutach,
Arzt in Bern.

Mit zwei Tafeln.

Auf Antrag des Herrn Prof. Langhans von der medicinischen Facultät zum Druck genehmigt.
Bern, den 22. Mai 1895. Der Decan: Prof. Dr. Sahli.

Berlin.
1895.

Beitrag

zur

Genese der congenitalen Cystennieren.

Inaugural-Dissertation

zur

Erlangung der Doctorwürde

der

hohen medicinischen Facultät zu Bern

vorgelegt von

Alfred von Mutach,
Arzt in Bern.

Mit zwei Tafeln.

Auf Antrag des Herrn Prof. Langhans von der medicinischen Facultät zum Druck genehmigt.
Bern, den 22. Mai 1895. Der Decan: Prof. Dr. Sahli.

Berlin.
1895.

Digitized by the Internet Archive
in 2026

https://archive.org/details/IA40153513_0119

Der folgenden Arbeit liegen zwei Fälle von angeborner Cystenniere zu Grunde. Die Untersuchungen wurden in der Weise angestellt, dass durch grössere flache Nierenstücke, welche namentlich zahlreiche kleine Cysten enthielten, continuirliche Schnittreihen angelegt wurden. Nur auf diese Weise kann man mit einiger Sicherheit den Nachweis erwarten, aus welchen Abtheilungen der Harnkanälchen die Cysten entstanden sind, sowie ob und an welcher Stelle ein Hinderniss für den Abfluss sich findet. Solche Schnittserien sind bis jetzt nur von Hanau[1] gemacht worden, welcher allerdings erfolglos versuchte, auf diese Weise an der Cystenwand einen etwa vorhandenen verkleinerten Glomerulus nachzuweisen. Ich glaube, mit Hülfe dieser Methode einige völlig gesicherte Resultate erhalten zu haben, über einzelne Punkte, über welche sich die früheren Forscher vielfach nur hypothetisch ausdrücken konnten.

Die umfangreiche Literatur über Cystennieren ist in neuerer Zeit wiederholt zusammengestellt worden. Ich verweise daher auf die Arbeiten von Hanau[1], Terburgh[2] und Nauwerck und Hufschmid[3], auch auf den betreffenden Abschnitt in Orth's Lehrbuch und beschränke mich darauf, die geltenden Ansichten kurz wieder zu geben.

Sehen wir von der älteren, seit langem aufgegebenen Ansicht ab, dass die Cysten durch Wucherung von Bindegewebszellen entstehen, so haben wir eigentlich nur zwei Ansichten zu besprechen: nach der einen handelt es sich um einfache Retentionscysten, nach der anderen liegen der Cystenbildung Wucherungsvorgänge am Harnkanälchenepithel zu Grunde, durch welche

ein Hohlraum entsteht, noch bevor sich das abführende Kanälchen geschlossen hat.

Die Retentionstheorie ist bekanntlich zuerst von Virchow[4] genauer formulirt worden. Früher unterschied er zwei Formen fötaler Cystennieren, eine nach Verschluss des Ureters und eine ohne denselben. Da auch die letzteren nur durch Urinretention erklärt werden konnten, nahm Virchow für diese Fälle zuerst einen Verschluss der Kanälchen durch harnsaure Infarkte an, und später, da er diese Ansicht wieder aufgab, suchte er die Ursache in allen Fällen in einer Atresie der Harnkanälchen an der Papille, bedingt durch eine interstitielle Entzündung. An dieser Ansicht hält Virchow[5] auch in der neuesten Zeit fest, und er macht sie ebenfalls für die Cystennieren mit Ureterenverschluss geltend. Es kann nehmlich bei Obliteration der unterhalb des Nierenbeckens gelegenen Harnwege die Cystenbildung nicht wie bei der Papillenatresie in so einfacher Weise durch Harnretention erklärt werden, da nach der allgemein geltenden Ansicht — ich halte mich hier an die Auseinandersetzungen von Orth — sowohl ein langsamer Verschluss des Ureters, wie durch Geschwülste, als ein plötzlicher durch Unterbindung niemals eine cystische, sondern stets eine hydronephrotische Degeneration der Niere zur Folge hat. Bei der Hydronephrose, mag sie bedingt sein, wodurch sie wolle, erstreckt sich die dauernde Erweiterung niemals auf die Harnkanälchen, und es ist auch experimentell nicht gelungen, cystische Erweiterungen der Kanälchen oder Glomeruluskapseln zu erzeugen. Die Widerstände müssen also im Verlauf der Harnkanälchen selbst eingeschaltet sein, so dass der Harn nicht in die abführenden Wege mit ihren nachgiebigen Wandungen gelangen kann.

Unter den zahlreichen Autoren, welche congenitale Cystennieren untersuchten, konnten mehrere, worunter in neuerer Zeit Hanau[1], die mikroskopischen Befunde Virchow's, nehmlich die papilläre Kanälchenatresie und die Vermehrung des interstitiellen Gewebes constatiren. Hinsichtlich der Aetiologie theilen viele unter ihnen die Ansicht Virchow's nicht. Sie halten die im fötalen Leben stattgehabte Entzündung für unbewiesen und sehen die papilläre Atresie als einen Bildungsfehler an. Die congenitale Cystenniere ist nehmlich sehr oft mit anderen Bil-

dungsfehlern vergesellschaftet, wie mit Hydrencephalocele, verkümmerten Extremitäten (überzählige Finger und Zehen, fehlende Glieder, Klumpfüsse), Duplicität der Scheide und des Uterus, Wolfsrachen u. a., so dass es sehr nahe liegt, in solchen Fällen die papilläre Atresie als coordinirte Bildungsanomalie aufzufassen. Eine Erklärung dazu gab Koster[6], der die Atresie der Papillen auf eine primäre Bildungshemmung zurückführte. Er stützte sich auf die Angaben Kupffer's, nach welchen sich die Harnkanälchen unabhängig vom Nierenbecken entwickeln sollten, so dass ein Ausbleiben der Verbindung zwischen beiden sehr leicht denkbar war. Abgesehen davon, dass diese Ansicht von den Embryologen in neuester Zeit entschieden bestritten wird, und die Harnkanälchen einheitlich als Auswüchse des Ureters angesehen werden, wird sie für uns auch gar nicht in Betracht kommen, da in unseren beiden Fällen die Harnkanälchen continuirlich vom Glomerulus bis in den Ureter sich verfolgen lassen.

Zu der Ansicht, die Cystenbildung werde durch Proliferationsvorgänge am Harnkanälchenepithel bedingt, führten ausschliesslich Untersuchungen über Cystennieren Erwachsener. Ihre grosse Aehnlichkeit mit gewissen multiloculären Kystomen, besonders der Ovarien, vereinzelte Beobachtungen von adenomatösen Wucherungsvorgängen (Sprossbildung nach aussen) und das Zusammentreffen mit Kystadenomen der Leber legten den Gedanken nahe, dass es sich hier um ächte Geschwülste handeln könnte. Einzig Chotinsky[7], welcher in seiner Beschreibung die fötale von der postfötalen Form nicht trennt, übertrug diese Anschauung auch auf die congenitalen Cystennieren. Ich werde am Schlusse noch darauf zu sprechen kommen.

Dieser Arbeit liegen zwei Fälle congenitaler Cystennieren zu Grunde, welche Herr Professor Langhans, der schon früher zu der Arbeit Chotinsky's[7] die Anregung gab, mir zur Untersuchung zu überlassen, die Freundlichkeit hatte. Möge es mir an dieser Stelle gestattet sein, meinem hochverehrten Lehrer für die rege Unterstützung bei der Arbeit meinen besten Dank abzustatten.

Die Untersuchung ergab, dass beide Nieren hinsichtlich der Genese der Degeneration, sowie der anatomischen Veränderungen

ein verschiedenes Verhalten darbieten. Ich bespreche daher jede gesondert.

Fall I.

Congenitale Cystennieren nach Atresie der Urethra.

Das Präparat wurde durch Herrn Dr. von Werdt in Bern im Januar 1890 dem pathologischen Institut übermittelt und seither in Spiritus aufbewahrt. Es zeigt beide Nieren im Zusammenhang mit Ureteren, Blase und Harnröhre. Begleitende Notizen fehlen bis auf die Angabe über den Mangel des Amnionwassers. Penis und Scrotum sind etwa halb so gross, wie beim reifen Kinde. Es dürfte sich demnach um eine Frühgeburt handeln.

Makroskopisches Verhalten.

Die rechte Niere ist 7 cm lang, 5 breit und 3 dick. An ihrer Oberfläche liegt eine grosse Zahl kugliger Blasen von Stecknadelkopfgrösse bis zu 16 mm Durchmesser, welche durch eine dünne, glatte, durchscheinende Haut geschlossen werden. An mehreren Stellen berühren sich die Cysten unmittelbar, meist werden sie aber durch Septen von $1\frac{1}{2}$ mm Breite von einander getrennt. Der Ureter hat an der Niere eine Wanddicke von $\frac{1}{4}$ mm und ein Lumen von 9 mm. Er erweitert sich allmählich zu einem Nierenbecken von 16 mm Längsdurchmesser, von dem aus die Nierenkelche als cylindrische Ausstülpungen von 5—6 mm Lumen radiär ausstrahlen. Auf Schnittflächen sieht man, dass diese Kelche mit scharfer runder Oeffnung in glattwandige Hohlräume von etwa 2 cm Durchmesser einmünden. Die letzteren reichen bis nahe an die Nierenoberfläche. Vorspringende Papillen sind nicht sichtbar; dagegen finden sich hie und da flache, zu kleinen Gruppen angeordnete Vertiefungen, in welchen Einmündungsstellen der Papillargänge als punktförmige Oeffnungen gut sichtbar und mit einer Borste zu sondiren sind. Der grösste Theil des Nierengewebes liegt zwischen den erweiterten Kelchen, und wenn auch das Schnittpräparat den Unterschied zwischen Rinde und Mark nicht mehr deutlich erkennen lässt, so sieht man wenigstens, dass die Cysten nur an der Oberfläche dieser Partien liegen.

Die linke Niere ist 5 cm lang, $2\frac{1}{2}$ breit und 1 dick. Die Cysten sind fast ebenso zahlreich wie rechts, nur kleiner, höchstens von 9 mm Durchmesser. Sie liegen auch hier ganz an der Oberfläche der Niere. Der Ureter, von gleicher Beschaffenheit wie rechts, theilt sich schon vor der Niere in einzelne, der Zahl der Nierenkelche entsprechende Aeste, welche auf eine Strecke von 1—2 mm ein Lumen von 5—7 mm beibehalten und sich dann zu kugligen Hohlräumen von 12—18 mm Durchmesser erweitern. Diese reichen nirgends bis an die Nierenoberfläche, sondern sie bleiben stets durch eine 1—2 mm dicke Schicht Nierenparenchym davon getrennt. Es handelt sich auch hier um erweiterte Nierenkelche, da an ihrer Wand die Einmündungsstellen zahlreicher Papillargänge zu sehen sind.

Die Ureteren verhalten sich im Uebrigen beiderseits gleich. Sie stellen dünnwandige Schläuche von 5—8 mm Durchmesser dar, sind stark gewunden und mit zahlreichen, unvollkommenen Querwänden versehen. Kurz vor ihrer Einmündung in die Blase nimmt ihre Wand bedeutend an Dicke zu, wobei sich das Lumen allmählich verengt, so dass es an der Mündung in die Blase nur 1½ mm Durchmesser hat.

Die Blase misst im Innern 4½ cm Höhe und 2½ Breite. Die Innenfläche ist stark trabeculär, die Wand am dicksten am Fundus (6 mm), am dünnsten (2 mm) an der Ausmündungsstelle der Urethra.

An der Harnröhre scheint das Orificium nicht erweitert zu sein; dagegen bildet die Pars prostatica einen weiten Sack von etwa 1 cm Durchmesser, mit etwas buchtiger Wand, in dessen vorderes Ende die sehr feine Urethra einmündet. Die weiteren Verhältnisse derselben habe ich nur makroskopisch nachgesehen, da die Art ihres Verschlusses für die vorliegende Frage nicht von Bedeutung war. Als sehr feiner Kanal liess sie sich noch 2—3 mm weit nachweisen, dann aber verschwand sie und war bis nach vorn hin nicht mehr zu erkennen. An der Glans penis, von welcher sich das Präputium noch nicht vollständig gelöst hatte, fand sich an der Stelle der Urethralöffnung nur eine kleine Grube.

Es handelt sich somit in diesem Falle um hochgradige Hydronephrose nach Atresie des grössten Theiles der Harnröhre. Nur die Pars prostatica derselben ist vorhanden und erweitert. Die Blase zeigt musculäre Hyperplasie. Ureteren und Nierenbecken mit den Kelchen sind bedeutend erweitert, das Nierenparenchym vermindert, aber gleichzeitig cystisch degenerirt.

Mikroskopisches Verhalten.

Zur mikroskopischen Untersuchung fand ein Stück der linken Niere Verwendung und zwar ein solches mit kleineren Cysten, um auf Durchschnitten das ganze Nierenparenchym leichter überblicken zu können. Es wurde mit der sog. Hämatoxylintinctur von L. Müller in Leipzig durchgefärbt, in Celloidin gebettet und in eine Serie von 100 Schnitten von 20 μ Dicke zerlegt. Als Unterfärbung wurde Eosin angewandt. Auch die anderen Nieren wurden in ganz gleicher Weise behandelt. Die Schnittebene liegt, wie die mikroskopischen Präparate zeigen, der Axe einer fast ganz in der Serie liegenden Markpyramide parallel, so dass da, wo die Papille getroffen wird, die Harnkanälchen in einem Schnitte auf weiten Strecken sichtbar sind.

Bei Lupenvergrösserung (Fig. 1) lassen sich Mark und Rindensubstanz deutlich von einander unterscheiden. Die Pyramide zeigt eine von der Norm sehr abweichende Form. Während sie nur eine geringe Höhe erreicht (bis 2½ mm), ist sie in der Richtung der Breite sehr ausgedehnt. Der Abstand der beiden entferntesten Punkte ihrer convexen Basis beträgt 1 cm. Das interstitielle Bindegewebe ist bedeutend vermehrt, so dass die Harn-

kanälchen weit von einander abstehen, und ihre Zahl gegen die Norm bedeutend verringert erscheint. Wo sie am dichtesten liegen, sind ihre Abstände ziemlich gleichmässig, etwa 120 μ, oft sind sie viel grösser. Die Basis der Markpyramide ist gut abzugrenzen, weil die sich anschliessende Partie der Rinde verhältnissmässig normal ist und ziemlich dicht zusammenliegende gewundene Kanälchen und Glomeruli enthält. (In der Abbildung ist der Unterschied zwischen Glomeruli und gewundenen Harnkanälchen nicht angedeutet.) Hie und da sieht man in diese Partie der Rinde die geraden Kanälchen der Marksubstanz eindringen und bis an die Nierenoberfläche verlaufen, doch sind es immer nur sehr wenige Kanälchen, und von einer bündelförmigen Anordnung derselben, welche den normalen Markstrahlen entsprechen würde, ist nicht die Rede. Diese tiefere Zone der Rinde geht allmählich, indem das bindegewebige Stroma breiter wird, und die Harnkanälchen auseinander rücken, in die oberflächliche, 2—3 mm dicke Schicht der Rinde über. In der Tiefe derselben treten kleine Cysten auf, die etwas grösser sind, als normale Glomeruluskapseln. Nach der Peripherie hin werden die Cysten bedeutend grösser. Sie rücken in Folge dessen zusammen, doch sind sie auch hier noch durch bindegewebige Septen von einander getrennt, welche eine Breite von $\frac{1}{2}$ — 2 mm beibehalten und eine geringe Zahl von Harnkanälchen enthalten. Die Durchmesser der grössten Cysten betragen 2—3 mm. Die Kanälchen sind zu einem nicht geringen Theile auf weiteren Strecken längs getroffen und scheinen so die directe Fortsetzung jener Kanälchen zu sein, welche von der Markpyramide her die tiefere Rindenschicht durchsetzen.

Marksubstanz.

Bei starker Vergrösserung zeigt sich das interstitielle Gewebe der Marksubstanz als bald dichtes, bald lockeres fibrilläres Bindegewebe. Seine feinen, wellenförmigen Fasern sind an der Eosinfarbe leicht zu erkennen. Meist verlaufen sie isolirt, im Ganzen einander parallel, doch auch sich durchflechtend. Immer lassen sie weite Lymphspalten zwischen sich. Nur gerade unter dem Epithel des Nierenbeckens haben sich die Bindegewebsfibrillen zu dicken, roth gefärbten Bündeln angeordnet, zwischen denen aber ebenfalls noch weite Spalten sichtbar sind. Um die Harnkanälchen und Blutgefässe sind die Fasern circulär gerichtet. Von Kernen kann man zweierlei Formen unterscheiden: die Mehrzahl ist gross, oval, deutlich bläschenförmig, die Minderzahl klein, rund und ziemlich gleichmässig dunkel gefärbt. Ferner sieht man auch kleine längliche Kerne, die dunkel sind. Deutlich durch Eosin gefärbtes Protoplasma ist um die Kerne nicht zu erkennen. Die grossen ovalen Kerne sind mehr gleichmässig zerstreut; sie stellen jedenfalls die Bindegewebskerne dar, da sie immer der Wand der grösseren Maschen anliegen. Die kleinen dunklen Kerne finden sich wohl auch zerstreut, bilden aber namentlich an der Basis der Markpyramide kleinere, ziemlich scharf umschriebene Anhäufungen. Ich muss es unentschieden lassen, ob es sich hier um einkernige Leukocyten handelt; multinucleäre Leukocyten fehlen jedenfalls.

Das Epithel des Nierenbeckens fehlt an der Ausmündungsstelle der Papillargänge selbst, findet sich aber hie und da in einiger Entfernung von ihnen als zusammenhängende, aber losgelöste Lamelle. Es ist etwa 20 μ dick und meist zweischichtig. Die tiefe Schicht besteht aus cubischen oder nur wenig niedrigeren Zellen, die durch ihre auf dem Querschnitt ovalen Kerne fast ganz ausgefüllt werden. Ueber diesen befindet sich eine einzige Lage ganz platter Zellen, bei denen in der Flächenansicht die Kerne so weit wie ihre Durchmesser von einander abstehen. Stellenweise liegen über den cubischen Zellen mehrere Schichten abgeplatteter Zellen.

Die Harnkanälchen sind dank der bedeutenden Bindegewebshyperplasie leicht zu verfolgen, doch sind in Folge postmortaler Maceration besonders an der Spitze der Pyramide die Epithelien in ihrem Zusammenhange gelockert oder von ihrer Unterlage losgelöst. An der Mündung der Papillargänge ist das Epithel nicht erhalten, und auch weiter hinauf fehlt es in denselben häufig. Da, wo es in den Papillargängen vorhanden ist, hat es die gleiche Zusammensetzung wie in den Sammelröhren; ich bespreche daher beide zusammen.

Eine feine Membrana propria ist an Papillargängen und Sammelröhren stets deutlich sichtbar. Sie ist durch Eosin hellroth gefärbt, nirgends verdickt.

Die Papillargänge stellen sich oft als solide Zellstränge von etwa 110 μ Durchmesser dar. Stellenweise besitzen sie noch ein freies Lumen. Im Ganzen behalten sie die cylindrische Form bei, hie und da sind sie spindelförmig verbreitert. Die locker liegenden Epithelzellen scheinen mehrere Schichten zu bilden, und zwar besonders da, wo das Lumen erhalten ist. Deshalb erreicht das letztere trotz der bedeutenden Breite des Kanälchens höchstens einen Durchmesser von 20 μ. Solche Stellen weisen darauf hin, dass hier eine Wucherung des Epithels stattgefunden hat, und dass nicht etwa die Kanälchen nur durch Epithelien ausgefüllt werden, die aus den oberen Theilen herabgeschwemmt worden sind. Dafür lässt sich auch anführen, dass innerhalb der einzelnen Zellschichten zwei später zu beschreibende Zellformen sich vorfinden in einer Anordnung, welche nicht dafür spricht, dass hier viele Zellen sich zufällig angehäuft hätten.

Die in die Papillargänge einmündenden Sammelröhren bieten ganz das gleiche Bild dar.

Einzelne von ihnen, welche nur wenige Theilungen erkennen lassen, behalten ihren bedeutenden Durchmesser bei und können in 3—4 Schnitten peripherisch leicht bis in die cystisch degenerirte Rinde hinein verfolgt werden. Zum Theil nehmen sie nach oben sogar noch an Breite zu. Auch hier scheint mir vielfach wie in den Papillargängen eine wirkliche Wucherung des Epithels stattgefunden zu haben, denn es ist mehrschichtig, und die Anordnung der verschiedenen Zellformen sehr regelmässig. In anderen Kanälchen dagegen bildet das einschichtige Epithel mehr Falten. Es kann dies eine postmortale Erscheinung sein, oder auf einem activen Längenwachsthum des Epithelrohres beruhen, während das unterliegende bindegewebige Stroma nicht mitwächst.

Die Sammelröhren in den basalen Theilen der Pyramide und in der Rinde haben ein nur einschichtiges Epithel und meist einen constanten Durchmesser von 30 μ. Der Uebergang der breiten Kanälchen in diese ist oft ein allmählicher, doch sieht man auch manchmal zwei schmale Kanälchen mit einer Lage Epithel sich zu einem breiten Sammelrohr mit mehreren Schichten vereinigen.

Einige der Sammelröhren mit einschichtigem Epithel erweitern sich spindelförmig, ohne ihren gestreckten Verlauf zu verändern. Da die Verbreiterung, die das Dreifache der sonst immer cylindrischen Kanälchen erreichen kann, nicht durch Vermehrung der Wandepithelien, sondern durch Vergrösserung derselben zu Stande kommt, sollen sie später bei der Betrachtung der Zellformen des Epithels genauer beschrieben werden.

Im Epithel der Papillargänge und Sammelröhren (Fig. 2) lassen sich mit Leichtigkeit die beiden Zellarten nachweisen, welche Steiger[8] zuerst genau beschrieben hat. Die Schilderung wird am leichtesten bei der vorläufigen Betrachtung der beiden Zellformextreme, die vollständig den „hellen Zellen" und den „Schaltzellen" Steiger's entsprechen. Den ersteren sind grosse, kuglige Epithelien sehr ähnlich. Ihr homogenes Protoplasma ist vollkommen hell und farblos und wird durch eine dunkle Linie scharf begrenzt. Stossen mehrere dieser Zellen zusammen, so werden ihre Grenzlinien gerade. Ihre Basis ist platt; die dem Lumen zugekehrte Seite ragt kuglig vor. Der Kern ist hell und bläschenförmig. Er besteht aus einer homogenen, leicht violett gefärbten Grundsubstanz mit dunkelblauen Körnchen und Fäden. Er ist rund oder oval und von einer dunklen Linie begrenzt. Die Protoplasmamenge ist im Verhältniss zum Kern nur so gross, dass sie ihn als schmalen Saum umhüllt. Daher erreicht der Abstand zwischen zwei Kernen nur die Hälfte ihrer Durchmesser.

Zwischen den „hellen Zellen" befinden sich die „Schaltzellen". Diese stellen sich in ihrer ausgeprägtesten Form als hohe, schmale Zellen dar, von denen man meistens nur den stets dunklen und homogenen Kern sieht. Ihr Protoplasma ist nur selten in merklicher Menge vorhanden, und dann hell und farblos, ganz ebenso wie das der kugligen Zellen. In der Flächenansicht haben die Kerne die Gestalt von Dreiecken mit concaven Begrenzungsflächen, oder sie sind halbmondförmig, während sie sich, von der Seite gesehen, als Stäbchen darstellen, welche die ganze Dicke des Epithels durchsetzen. Sehr häufig werden dabei ihre Seitenflächen eingedrückt, so dass ihre Gestalt eine biconcave wird. Die grossen hellen Zellen drücken offenbar die Seitenwände der wohl weniger widerstandsfähigen Schaltzellen ein. Das ergiebt sich mit Sicherheit aus solchen Stellen, wo die Schaltzellen in Gruppen neben einander liegen. Hier sind sie cylindrisch und ihre Flächen, die an andere Schaltzellen grenzen, sind eben, die Flächen dagegen, die hellen Zellen zugewendet sind, concav.

Zwischen den hellen Zellen und den Schaltzellen finden Uebergänge in der Weise statt, dass in den letzteren das Protoplasma reichlicher wird. So wird der Kern von einem hellen Saum umhüllt. Indem die Zelle grösser

wird, werden ihre Begrenzungsflächen nach und nach eben. So entstehen schliesslich Zellen, die bis auf den Kern den hellen Zellen vollkommen gleich sind. Der Kern verliert nehmlich bei der Vergrösserung der Zelle wohl seine Stäbchenform, er wird kürzer und dicker, zuerst oval, dann rundlich, jedoch bleibt er stets dunkel und homogen und unterscheidet sich so leicht von dem etwas grösseren bläschenförmigen Kern der hellen Zellen.

Dieser Unterschied der Kernfärbung ist auch bei der oben erwähnten spindelförmigen Verbreiterung der Sammelröhren mit einschichtigem Epithel besonders deutlich (Fig. 3). Hier haben sich die Epithelzellen in der Fläche bis um das Doppelte vergrössert, wodurch sie im Verhältniss platter werden. Comprimirte dunkle Schaltzellen sind nicht sichtbar, sondern man erkennt nur grosse, helle, polyedrische Zellen, deren Kerne jedoch Verschiedenheiten darbieten. Entweder sind sie ebenfalls gross, hell, deutlich bläschenförmig, oder sie sind klein und dunkel. Ich möchte nun die letzteren Kerne als Andeutung dafür ansehen, dass hier stark vergrösserte Schaltzellen vorliegen.

Das gegenseitige Verhältniss der hellen Zellen zu den Schaltzellen ist kein constantes. Entweder sind sie gleich zahlreich, und zwar bald gleichmässig vertheilt, bald in kleinen Gruppen angehäuft, oder die hellen Zellen sind viel zahlreicher; sie können die Schaltzellen an Zahl um das Vierfache übertreffen.

Die Pyramide enthält ausser den beschriebenen Papillargängen und Sammelröhren vorzugsweise in ihren basalen Theilen, weniger zahlreich nach der Papille hin, Kanälchen, die ich für Henle'sche Schleifen ansehen möchte. Sie biegen nehmlich schleifenförmig um, und ihr Durchmesser ist verschieden gross, auch unterscheidet sich ihr Epithel deutlich von dem der Sammelröhren. Die Wand des dicken Theils des Kanälchens, der einen Durchmesser von 50—60 μ besitzt, und der wohl als aufsteigender Schenkel anzusehen ist, besteht aus Zellen, die den hellen Zellen der Sammelröhren gleich sind. Schaltzellen fehlen. Zuweilen ist das sonst farblose Protoplasma des Epithels leicht röthlich gefärbt. Die Kerne sind dann etwas kleiner als bei den Sammelröhren, so dass bei Lupenvergrösserung diese Kanälchen durch ihre röthliche Farbe von den dunkelblau erscheinenden Sammelröhren abstechen.

Die schmalen Kanälchen, welche ich als absteigende Schenkel ansehe, haben einen Durchmesser von 20 μ. Ihre Wand bilden platte Zellen, deren Grenzen nirgends sichtbar sind. Sie haben sehr wenig Protoplasma, welches den Kern mit einem Saum umgiebt, dessen Breite nur den vierten Theil des Durchmessers des Kerns erreicht. Der Kern ist bläschenförmig und oval, seine Längsaxe liegt der des Kanälchens parallel.

Wenn also auch das Epithel dieser auf- und absteigenden Schenkel von dem normalen Epithel abweicht, so scheint mir doch die Form der Kanälchen, bezw. ihre schleifenförmige Umbiegung das entscheidende Moment für die Auffassung abzugeben. Indessen will ich erwähnen, dass in der gleichen Zone der Pyramide auch schleifenförmig umbiegende Kanälchen vorkommen, deren Epithel mit grossen, hellen, runden Zellen und kleinen, dunklen, comprimirten Schaltzellen vollständig dem der Sammelröhren gleicht. Sie sind gegenüber den anderen schleifenförmigen Kanälchen in der Minderzahl.

Rinde.

Das interstitielle Gewebe der Rinde gleicht im Grossen und Ganzen dem der Marksubstanz. Es handelt sich um ein lockeres Bindegewebe, dessen Fibrillen durch ihre Eosinfarbe schön auffallen und immer durch feinere oder breitere Lymphspalten von einander getrennt sind. Auch die Kerne sind die gleichen, doch finden sich im Ganzen sparsamer Heerde von kleinen runden Kernen vor, die Infiltraten von einkernigen Leukocyten gleichen. Sie kommen vorzugsweise an Stellen vor, wo mehrere Durchschnitte durch offenbar stark gewundene Kanälchen neben einander liegen. Auf gewisse Besonderheiten, die in der Nähe der Cysten sich finden, komme ich nachher zu sprechen.

Unter den Kanälchen der Rinde kann man zwei Formen unterscheiden: neben einer Form, welche denen der Marksubstanz gleicht und namentlich durch die starke blaue Kernfärbung auffällt, findet sich eine andere, deren stark rothe Eosinfarbe einen scharfen Gegensatz zu ersterer bildet.

Die ersteren möchte ich als „blaue", die anderen als „rothe Kanälchen" bezeichnen.

Die blauen Kanälchen gleichen vollständig den Sammelröhren der Marksubstanz. Auch hier ist das Epithel bald ein-, bald mehrschichtig. Sie zeigen ferner die beiden Zellformen, grosse helle Zellen und kleine, dunkle Schaltzellen. Das Zahlenverhältniss dieser wechselt noch mehr, als in der Marksubstanz, und man kann nicht sagen, dass eine Zellform nach der Oberfläche der Niere hin in regelmässiger Weise spärlicher oder reichlicher würde. Die Membrana propria ist als dünner, rother Saum überall leicht erkennbar.

Diese Kanälchen lassen sich hinsichtlich ihrer Verlaufes in gerade und gewundene unterscheiden.

Die geraden Kanälchen sind wohl wesentlich als Sammelröhren und aufsteigende Schenkel anzusehen. Doch sind mit Sicherheit zu deuten nur jene, welche sich spitzwinklig theilen. Diese können nur Sammelröhren sein.

Für die Bedeutung der gewundenen Kanälchen ist besonders wichtig ihre topographische Anordnung. Die Gruppen ihrer Durchschnitte finden sich nehmlich vorzugsweise in den obersten Theilen der Septen zwischen den Cysten in der Nähe der Oberfläche der Rinde. Auf diese Gruppen sieht man gerade Kanälchen hinlaufen und sich in ihnen verlieren. Bei zahlreichen dieser Kanälchen ist ein Lumen nicht mehr zu erkennen, sie sind vielfach atrophisch und stellen nur Epithelstränge dar. Ich komme nachher darauf zurück.

Die rothen Kanälchen unterscheiden sich von den blauen hauptsächlich durch das reichliche Protoplasma, welches körnig ist und Eosin stark annimmt. Ihr Durchmesser ist ziemlich constant, er beträgt etwa 50 μ.

Die Zellgrenzen der meisten dieser Kanälchen sind nicht deutlich, so dass sich die letzteren oft nur als Anhäufungen körnig-rothen Protoplasmas mit einigen blauen Kernen darstellen. Die rothe Membrana propria ist oft sichtbar. Berücksichtigt man nur die spärlichen Stellen, wo das Epithel eine bestimmte Zellform erkennen lässt, so lassen sich unter diesen rothen

Kanälchen zwei Arten, zwischen denen viele Uebergänge bestehen, unterscheiden.

Die eine Art zeichnet sich aus durch ein weites Lumen, einen vollständig runden Querschnitt und cubisches Epithel. Die Körner des Protoplasmas finden sich vorzugsweise in der Peripherie der Zelle, während die Gegend des Kerns aufgehellt ist. Der meist runde Kern liegt in der dem Lumen abgewandten Zellhälfte. Er ist klein und gleichmässig dunkelblau gefärbt. Die Contourirung der Zelle bildet nur ausnahmsweise eine deutliche Linie; dann liefert die Flächenansicht ein zierliches Bild mit 5—6eckigen Feldern, wobei die Abstände zwischen den Kernen 4—5 mal mehr betragen, als ihre Durchmesser.

Die Kanälchen der anderen Art haben ein spaltförmiges Lumen und einen ovalen Querschnitt. Ihr Epithel ist kegelförmig, um das 4—5fache höher als breit. Das Protoplasma ist gleichmässig körnig und roth gefärbt. Die Zellgrenzen sind selten sichtbar. Der Kern liegt ganz an der Basis der Zelle. Er ist rund, klein und dunkel. Die Abstände zwischen zwei Kernen betragen die Hälfte ihrer Durchmesser.

Die rothen Kanälchen haben alle einen stark gewundenen Verlauf, so dass man sie immer nur quer getroffen oder in kurzer Längenausdehnung erhält. Sie sind sehr zahlreich in der tiefsten Schicht der Rinde, wo auch die meisten Malpighi'schen Körperchen liegen. Seltener sind sie in der cystisch degenerirten Rinde zu finden. In den Septen zwischen den Cysten liegen sie in der nächsten Umgebung der gewundenen blauen Kanälchen.

In der Rinde finden sich somit zwei Arten gewundener Kanälchen, rothe und blaue.

Da die rothen Kanälchen vorzugsweise in der Nähe der noch erhaltenen Glomeruli liegen, die blauen gewundenen Kanälchen dagegen an Stellen, wo auch blaue Kanälchen von geradem Verlauf sind, so könnte man daraus schliessen, dass wir in den rothen Kanälchen die gewundenen Kanälchen erster Ordnung, in den blauen dagegen zweiter Ordnung zu suchen haben. Dieser Schluss ist hinsichtlich der rothen Kanälchen wohl richtig, doch werden wir bei den Cysten sehen, dass möglicherweise ein Theil der blauen Kanälchen auch gewundenen Kanälchen erster Ordnung entspricht.

Die Malpighi'schen Körper sind von ziemlich gleicher Grösse. Der Glomerulus bietet eine undeutliche Zeichnung dar, meist ist er kernreich. Zuweilen ist er collabirt, in anderen Fällen füllt er das Lumen ganz aus. Das Kapselepithel ist normal, manchmal desquamirt. Die Membrana propria vieler Malpighi'scher Körperchen ist homogen, dünn und glatt. Bei anderen ist sie in der Umgebung des abführenden Harnkanälchens verdickt und intensiv eosinroth gefärbt (Fig. 4). Da die Membrana propria des abführenden Harnkanälchens normal ist, so bildet diejenige der Kapsel einen dicken, ringförmigen Wulst, der am Harnkanälchen scharf absetzt.

Nicht selten sieht man Malpighi'sche Körperchen mit erweiterter Kapsel. Dabei ist der Gefässknäuel nicht verändert und ebenso auch das Epithel der Kapsel. Dagegen ist die Membrana propria verdickt und zwar scheinbar bald gleichmässig und ungleichmässig. Ist zugleich mit dem Malpighi'schen

Körperchen auch das einmündende Harnkanälchen getroffen, so ist die Membrana propria immer gerade an der Einmündungsstelle desselben am dicksten, genau wie an vielen nicht erweiterten Malpighi'schen Körperchen. Daher wird man auch an den letzteren die Verdickung der Membrana propria als Anzeichen der beginnenden Erweiterung ansehen dürfen.

Das abgehende Kanälchen ist, soweit es dem Hals entspricht, den blauen Kanälchen zuzuzählen, da es die beiden Formen der hellen und Schaltzellen erkennen lässt. Oft ist es kurz, wie normal, in manchen Fällen aber von nicht unbedeutender Länge. Da ich oben die rothen Kanälchen als gewundene Kanälchen erster Ordnung bezeichnet habe, so dürfte man erwarten, gelegentlich den Uebergang des blauen Halses in ein rothes Kanälchen zu sehen. Indessen habe ich davon ein deutliches Bild nirgends erhalten. Es erklärt sich dies aus dem stark gewundenen Verlauf dieser Abtheilungen. Doch werden wir später sehen, dass sich bei den Cysten dieser Forderung genügen lässt.

Die kleinen Cysten sind kugelförmig. Die Gestalt der grösseren, die an der Nierenoberfläche liegen, wird dadurch verändert, dass sie sich gegenseitig abflachen. Einige Cysten geben dem Drucke mehr nach als die benachbarten. So entstehen Cysten, die nur noch enge Spalten mit mannichfaltigen Aussackungen bilden.

Die epitheliale Auskleidung der Cysten wechselt etwas mit der Grösse derselben. Sie stellt sich bei vielen kleinen Cysten dar als ein Cylinderepithel, dessen Höhe die Breite um fast das Doppelte übertrifft. Mit der Zunahme des Durchmessers der Cyste nimmt auch die Breite der Zelle zu, während sich ihre Höhe kaum verändert. Daher ist das Epithel der mittelgrossen Cysten cubisch, dasjenige der ganz grossen platt. Doch ist dieses Verhältniss nicht ganz constant: kleinere Cysten enthalten auch niedriges und grössere cubisches Epithel; zuweilen finden sich cubische und platte Zellen neben einander vor.

Das Zellprotoplasma ist hell und farblos und meist von einer dunklen Linie begrenzt. Die Basis der Zellen ist eben, die freie Oberfläche ragt entweder halbkuglig vor, oder sie ist auch eben, was jedoch seltener der Fall ist. Die Flächenansicht, die man sehr häufig an dem ersten oder letzten Tangentialschnitt durch die Cystenwand in grosser Ausdehnung und in voller Deutlichkeit erhält, zeigt die Zellen als polyedrische, meist fünfeckige Gebilde. Die Kerne sind bläschenförmig, ihre Farbe hellblau, mit einigen dunklen Körnern. Ihre Gestalt wechselt mit derjenigen der Zelle. So sind sie im hohen Cylinderepithel oval und senkrecht gestellt, auch stäbchenförmig, im cubischen kuglig und im platten oval und quer gestellt. Das Protoplasma bildet um die Kerne einen Saum, dessen Breite der Hälfte der kurzen Durchmesser der Kerne gleichkommt.

In dem sonst gleichmässig gebauten Epithel ragen manchmal einzelne Zellen mit halbkuglig gewölbter Oberfläche besonders weit in's Lumen herein. Sie sind doppelt so gross, wie ihre Nachbarzellen. Da der nicht veränderte Kern ganz in der der Basis zugewandten Zellhälfte liegt, ist die Vergrösse-

rung nur durch Vermehrung des über dem Kerne liegenden Protoplasmas entstanden. Das Zellprotoplasma zeigt keine Besonderheiten. Ich möchte nicht entscheiden, ob man es hier mit Degenerations- oder besonderen Functionsstadien der Epithelzellen zu thun hat. Abgesehen hiervon hat das Epithel einen gleichmässigen Bau. Der bei den blauen Kanälchen so hervorgehobene Unterschied zwischen hellen Zellen und Schaltzellen fällt hier weg. Die kleinen comprimirten Schaltzellen fehlen.

Die Membrana propria der Cysten ist in ähnlicher Weise verändert, wie an den Malpighi'schen Körperchen. Bei einigen Cysten erreicht sie eine Dicke von 10 μ. Sie ist durch Eosin stark roth gefärbt, ihre Innenfläche ist glatt.

Die meisten Cysten enthalten keine morphotischen Bestandtheile. In einigen liegen losgelöste Wandepithelien, welche zum Theil die charakteristische polyedrische Form beibehalten haben, zum Theil kuglig aufgequollen sind, und dann oft neben dem deutlich blau gefärbten Kern grössere und kleinere homogene, gelb gefärbte Kugeln enthalten.

Ich komme nun zur Hauptfrage, ob sich eine Communication der Cysten mit den Harnkanälchen nachweisen lässt, und wenn dies der Fall, welche Abtheilung der Harnkanälchen sich cystisch erweitert hat?

Diese Frage kann nur durch die genaueste Verfolgung der Cysten auf Schnittserien entschieden werden. Die grösseren Cysten in der mir vorliegenden Serie sind nicht vollständig in derselben enthalten. Ich habe daher dieselben in continuirlicher Reihe auf den einzelnen Schnitten nicht genauer verfolgt, sondern mich nur an die kleineren Cysten gehalten, deren Durchmesser $\frac{1}{2}$—2 mm beträgt. 44 solcher Cysten waren vollständig vorhanden, und das fast übereinstimmende Resultat der Untersuchung ist die Thatsache, dass jede Cyste mit einem Harnkanälchen und zwar nur mit einem Harnkanälchen zusammenhängt.

Nur an drei Cysten glückte mir dieser Nachweis nicht. Es sind Cysten von unregelmässiger zackiger Gestalt, wodurch die Verfolgung derselben und die genaue Betrachtung ihrer Wand etwas erschwert wird. Man muss ferner bedenken, dass die Erkennung des Zusammenhangs mit einem Harnkanälchen nicht immer gleich leicht sein wird. Am leichtesten ist sie natürlich dann, wenn die Richtung des ausführenden Kanälchens in kürzerer oder längerer Ausdehnung mit der Schnittebene zusammenfällt. Schon schwieriger ist es, wenn es schräg zu derselben verläuft, und geht das Harnkanälchen gleichsam senkrecht, in der optischen Axe des Instruments, zu der oberen oder unteren Wand der Cyste, so wird die Erkennung der Einmündung bedeutend erschwert, namentlich noch, wenn die Cyste Ausbuchtungen darbietet. Indessen will ich bemerken, dass ich einigemale auch dies mit aller, nur wünschenswerthen Deutlichkeit gesehen habe. Angesichts dieser Schwierigkeiten möchte ich auf die drei Fälle, in denen sich ein Harnkanälchen nicht nachweisen lässt, keinen grossen Werth legen. Die Thatsache, dass 41 Cysten mit einem Harnkanälchen zusammenhängen, dass

keine Cysten gefunden wurden, in welche zwei Harnkanälchen münden, lässt nur die Deutung zu, dass die Cysten erweiterte Glomeruluskapseln darstellen.

Dieser Schluss ist so zwingend, dass daraus leicht die ausschliessliche Lage der Cysten in der Rinde zu erklären ist und ebenso ihr Verhalten zu den Blutgefässen. Es tritt nehmlich oft eine kleine Arterie durch das circulär angeordnete Bindegewebe hart an eine Cyste, die keinen Glomerulus mehr enthält, heran und hört hier plötzlich auf. Da die Membrana propria an der entsprechenden Stelle unterbrochen ist, kann es sich nur um ein obliterirtes Vas afferens oder efferens handeln. Ferner finden sich auch Uebergänge vom normalen Malpighi'schen Körperchen bis zur ausgebildeten Cyste, und es ist an vielen Cysten die Verdickung der Membrana propria gerade an der Abgangsstelle des Harnkanälchens besonders stark, also gerade da, wo sie an den etwas erweiterten Glomerulis schon ausgesprochen ist.

Sind die Cysten durch Erweiterung von Glomeruluskapseln entstanden, so muss auch das abführende Kanälchen zuerst dem Halse, dann dem Tubulus contortus erster Ordnung zuzuzählen sein. Dieses ist verhältnissmässig leicht zu studiren, denn es hat, offenbar in Folge mechanischer Dehnung, das Kanälchen auf längeren Strecken einen geraden Verlauf, und es ist daher sehr oft auf einem Schnitte in ziemlich weiter Ausdehnung sichtbar.

Berücksichtigt man das Epithel der Kanälchen, so lassen sich zwei Formen unterscheiden:

Die einen der abführenden Kanälchen sind blaue Kanälchen mit hellen Zellen und Schaltzellen. Sie behalten dieses Epithel auf weiteren Strecken bei. Sie verlaufen bald in gerader Richtung, bald leicht geschlängelt. Dabei bleibt der Durchmesser constant, oder die Kanälchen erweitern sich spindelförmig. Oft besitzen sie vor der Einmündung in die Cyste eine Einschnürung, so dass ein Hals entsteht.

Die anderen abführenden Kanälchen sind zunächst an der Cyste auch blau, aber sehr eng. Sie werden 100—300 μ lang und setzen sich dann in die rothen gewundenen Kanälchen fort, die oben als Tubuli contorti erster Ordnung bezeichnet worden sind (Fig. 5).

Hier hat man es offenbar mit Verhältnissen zu thun, die von der Norm nicht viel abweichen. Der blaue, enge Theil des Kanälchens wird wohl durch Dehnung und Längenwachsthum des normalen Halses entstanden sein. Die rothen Kanälchen sind öfters auch etwas gestreckt, haben aber ihren gewundenen Verlauf doch meist ganz beibehalten.

Ob die ersteren Kanälchen auch mit rothen zusammenhängen oder ob hier gewundene Kanälchen in ihrem ganzen Verlauf zu blauen Kanälchen mit hellen Zellen und Schaltzellen geworden sind, vermag ich an Hand der Befunde in dieser einen Niere nicht zu entscheiden. Diese Verhältnisse sind auch für die Deutung dieses Falles ohne Belang, da die Entwickelung der Cysten damit in keinerlei Weise zusammenhängt. Sie mögen daher erst später, bei Besprechung von Fall II genauer erörtert werden.

Die mikroskopische Untersuchung von Fall I ergiebt somit eine cystische Erweiterung der Glomeruluskapseln der peripherischen Rindenpartien. Die ableitenden Harnkanälchen stehen mit ihnen in offener Verbindung und sind nur ausnahmsweise dilatirt. Das Epithel der Tubuli contorti erster Ordnung ist körnig, zuweilen scheint es abgeflacht zu sein, dasjenige der Papillargänge ist gewuchert, so dass mehrere Epithelschichten über einander liegen. In Folge dieser Wucherung wird das Lumen stellenweise verstopft, doch liegen die Zellen daselbst sehr locker. Dabei sind die Papillargänge bedeutend verbreitert, so dass nicht ausgeschlossen ist, dass die Verstopfung des Lumens eine postmortale Veränderung ist. In den gänzlich cytisch degenerirten Rindenabschnitten sind zahlreiche Kanälchen atrophisch und collabirt. Das Interstitialgewebe ist vermehrt, locker und stellenweise kernreich.

Bei der Deutung dieses Falles erhebt sich wohl zuerst die Frage: Ist die Atresie der Urethra die Ursache der cystischen Degeneration beider Nieren?

Schon früher wurde bemerkt, dass, wenn wir uns nur an die Beobachtungen am Krankenbette und an die zahlreichen Versuche über Unterbindung eines Ureters bei Thieren halten, diese Frage nach den jetzt allgemein geltenden Ansichten verneint werden muss. Sagt doch beispielsweise Orth in seinem Lehrbuch: „Niemals findet man aus der Hydronephrose hervorgegangene Nierencysten beim Menschen, mag nun die Hydronephrose zu beliebiger Zeit nach der Geburt, mag sie während der Fötalzeit entstanden sein. Ganz anders gestalten sich die Verhältnisse, wenn die Einschaltung der Widerstände im Verlauf der Harnkanälchen selbst geschieht. Dann entsteht auch an den Kanälchen und nicht minder an den Malpighi'schen Kapseln eine Erweiterung, aus welcher allmählich eine Cystenbildung hervorgeht. Eine solche kann natürlich auch in einer hydronephrotisch veränderten Niere vorkommen, aber sie ist dann nicht die Folge der Hydronephrose, sondern Cystenbildung und Hydronephrose gehen unabhängig neben einander her.“

Demnach hätten wir den Ort des Verschlusses oberhalb des Nierenbeckens zu suchen.

Ein solcher findet sich nun an zwei Stellen:

1) in den Papillargängen, bedingt durch massenhafte Anhäufung von Epithelien, die, wie ich oben begründet habe, auf Wucherung zurückzuführen sind. Die Kanälchen sind hier sehr breit. Der Wandbesatz besteht aus mehreren Schichten regelmässig über einander gelagerter Epithelzellen, welche oft ein rundes Lumen frei lassen, an anderen Stellen aber nicht, sondern ganz locker und unregelmässig durch einander liegend, das Kanälchen ganz ausfüllen.

2) sind alle Kanälchen, die in den Septen zwischen den grossen Cysten liegen, äusserst atrophisch, so dass man oft nur noch einzelne Epithelstränge im Bindegewebe findet. Es betrifft dies, wie früher gezeigt wurde, hauptsächlich die zu den Cysten gehörenden Schaltstücke oder auch die Tubuli contorti erster Ordnung mit den entsprechenden geraden Kanälchen.

Die Atrophie dieser Harnkanälchenabtheilungen ist nicht die Ursache, sondern die Folge der Cystenbildung. Der Druck und Zug, den die sich vergrössernden Malpighi'schen Kapseln auf ihre Umgebung ausüben, bedingt für sich allein die Atrophie der nächsten Harnkanälchen. Um die ersten Ursachen der Cystenbildung zu finden, darf man sich nur an die kleinsten, tiefer gelegenen Cysten halten, in deren Umgebung atrophische Harnkanälchen nicht zu finden sind.

Was dagegen die unter 1) genannten epithelialen Verschlussmassen anlangt, so kann man sich nicht mit der gleichen Bestimmtheit aussprechen; für die locker liegenden Epithelzellen ist es jedenfalls unwahrscheinlich, dass sie ein Hinderniss für den Abfluss des Secrets bildeten, abgesehen davon, dass hier wohl eine postmortale Erscheinung vorliegt, und gerade bei den Bildern, bei welchen die regelmässige Schichtung und Anordnung der Epithelzellen einen berechtigten Schluss auf Wucherung zulässt, immer noch ein mehr oder weniger grosser Theil des Lumens erhalten ist.

Was nun die reichliche Entwickelung des bindegewebigen Stromas anbelangt, so darf man dieselbe durchaus nicht als das Produkt einer interstitiellen Entzündung ansehen und an irgend welche Abschnürungen von Kanälchen durch retrahirendes Bindegewebe denken. Denn das Stroma ist sehr locker gebaut, nir-

gends fest und derb und zeigt überall mehr den Charakter eines embryonalen kernreichen Bindegewebes. Man kann dies als ein Stehenbleiben auf fötaler Stufe auffassen, auf welcher das Stroma normalerweise bedeutend stärker entwickelt ist als in der ausgebildeten Niere. Vielleicht ist die Bindegewebsvermehrung auch auf die Harnstauung zurück zu führen, entsprechend dem, was nachher über die Folgen der Ureterunterbindung zu berichten ist. Da diese Verhältnisse für die Deutung von Fall II von Wichtigkeit sind, sollen sie dort genauer besprochen werden.

Eine befriedigende Ursache der Cystenbildung ist somit in dieser Niere oberhalb des Nierenbeckens nicht zu finden. Man muss sie daher in diesem Falle wohl tiefer suchen und die Frage überlegen, ob nicht doch die Atresie der Urethra die Ursache der cystischen Umwandlung der Glomeruli sein kann. Dass dieselbe Stauung des Harns veranlasst hat, geht mit voller Sicherheit aus der hochgradigen Erweiterung der Pars prostatica urethrae, aus der trabeculären Beschaffenheit der Harnblasenwand und der hochgradigen Dilatation der Ureteren, des Nierenbeckens und namentlich der Nierenkelche hervor. Die letzteren, die dem Secretionsort am meisten genähert sind, zeigen weitaus die stärkste Dilatation.

Die Ansicht, Hydronephrose bedinge nie Cystenniere, stützt sich nur auf Untersuchungen postfötaler Verhältnisse; sie auch gleich auf die fötalen zu beziehen, ist man meines Erachtens nicht berechtigt.

Die Experimente über Ureterunterbindung sprechen doch nicht mit voller Entschiedenheit gegen die Möglichkeit, dass auch die Glomeruluskapseln sich zu kleinen Cysten umwandeln können.

Nach den übereinstimmenden Untersuchungen von Aufrecht[9], Straus und Germont[10], Holste[11] und Anderen bedingt die Unterbindung eines Ureters am entwickelten Thier eine Erweiterung erst der Papillargänge und Sammelröhren, dann der Malpighi'schen Kapseln und schliesslich auch der gewundenen Kanälchen. Die Ausdehnung des Kapselraumes kann so weit fortschreiten, dass man eine kleine Cyste vor sich zu haben glaubt, in deren eine Ecke des Glomerulus hineingedrängt ist. Die Epithelien der geraden Kanälchen werden

platt und atrophisch, die der Tubuli contorti körnig und trüb und zuweilen auch platt. Auf diese Epitheldegeneration folgt erst in zweiter Linie eine Vermehrung des interstitiellen Gewebes, welches locker bleibt und, wie alle Autoren hervorheben, embryonalen Charakter trägt. An den Anfangs unveränderten Kapseln der Glomeruli bildet sich allmählich eine Verdickung der Membrana propria aus.

Die Erweiterung der Kanälchen ist keine dauernde. Nach einiger Zeit wird der Durchmesser allmählich kleiner, so dass es Schwierigkeiten bereitet, ein Lumen aufzufinden. Die Harnkanälchen werden so schliesslich auf epitheliale Zellstränge reducirt, zwischen denen das vermehrte Interstitialgewebe um so mächtiger hervortritt. Nur bei den Malpighi'schen Körperchen bleibt, wie einige Autoren besonders hervorheben (man vergleiche auch die Abbildungen von Straus und Germont in den Archives de physiologie 1882 p. 386 u. ff.), zuweilen die Erweiterung der verdickten Glomeruluskapseln in ausserordentlichem Maasse bestehen.

Diese Befunde stimmen, wie man sieht, in auffallender Weise mit denen unserer Niere überein. Wir finden hier die Papillargänge erweitert, die Malpighi'schen Kapseln verdickt und zum Theil erweitert, zahlreiche Kanälchen mit abgeplatteten Epithelien und endlich eine gleichartige Bindegewebswucherung. Auffällig ist nur die Wucherung des Epithels der Papillargänge. Diese wurde nach Ureterunterbindung nicht beobachtet.

Von vielen wird bei Hydronephrose als erste Folge der Harnstauung eine parenchymatöse Entzündung angenommen. Eine solche könnte hier mit Leichtigkeit die vermehrte Production der Epithelzellen erklären, wie sie ja für die Nephritis bekannt ist, wo die abgestossenen Zellen durch den Harnstrom fortgeschwemmt werden. Ein Analogon bilden die Gallengänge, die man, wie z. B. Charcot und Gombault[12] angeben, nach Unterbindung des Ductus choledochus mit gewucherten Epithelien vollgepfropft findet.

Die einzige Schwierigkeit, die cystische Degeneration als Folge der Hydronephrose zu erklären, liegt in dem Umstand, dass bei Hydronephrose fertig gebildeter Nieren schliesslich auch die Glomeruluskapseln sich verkleinern und am allgemeinen

Schrumpfungsprozess des Nierenparenchyms theilnehmen. In unserem Falle ist die Erweiterung nicht nur eine dauernde, sondern sogar eine progressive, aber die Erweiterung betrifft ganz ausschliesslich nur die Glomeruluskapseln der peripherischen Rindenpartien.

Gerade diese letztere Umstand erklärt sich sehr einfach aus der Entwickelungsgeschichte der Niere:

Die Glomeruli entwickeln sich nehmlich immer nur an der Nierenoberfläche und zwar, wie auch Minot[13] hervorhebt, direct unter der Kapsel. Die zuerst gebildeten rücken dadurch, dass über ihnen neue sich bilden, allmählich in die Tiefe. Die tiefen Glomeruli entstehen daher zuerst. Nun hat sich in unserem Fall die Harnstauung, die durch die Atresie der Urethra bedingt wurde, erst dann geltend machen können, nachdem die ältesten Glomeruli Harnwasser secernirt hatten und also fertig gebildet waren, während die jüngsten Glomeruli noch in Bildung begriffen waren und, da sie noch nicht von allen Seiten von Nierengewebe umgeben wurden, am leichtesten ausgedehnt werden konnten.

Es dürfen somit die Veränderungen der Malpighi'schen Körperchen die man bei Ureterunterbindung zu beobachten gewohnt ist, in unserem Falle nur mit denjenigen der inneren Rindenschichten verglichen werden, und da stimmen sie auch vollkommen überein. Erweiterung und Kapselverdickung dieser Malpighi'schen Körperchen ist dann nicht ein Zeichen der beginnenden cystischen, sondern der ausgebildeten hydronephrotischen Degeneration.

Die Erweiterung der Glomeruluskapseln kann nur durch Retention von Flüssigkeit erklärt werden. So lange der Glomerulus der Cyste erhalten war, oder sich diese durch Sammelröhren mit den übrigen Malpighi'schen Körperchen in offener Verbindung befand, war wohl das gestaute Harnwasser die Ursache der Erweiterung. Für später, nach Verschluss der ableitenden, in den Septen liegenden Kanälchen, muss die Transsudation aus der Wand der Cyste zur Erklärung beigezogen werden, wie dies von Seite anderer Autoren schon geschehen ist.

Es ist wohl nicht nur Zufall, dass nicht selten congenitale Cystennieren mit Hydronephrose vergesellschaftet sind, und dass

sich in solchen Nieren ein Verschluss der Harnkanälchen oberhalb des Nierenbeckens nicht nachweisen liess.

Die Frage, ob die Hydronephrose die Ursache der congenitalen Cystenniere sein kann, möchte ich an Hand der Befunde dieses einen Falles nicht entscheiden. Würden aber spätere Untersuchungen ergeben, dass bei Hydronephrose die cystische Degeneration einzig und allein durch Erweiterung der Glomeruluskapseln der peripherischen Rindenpartien bedingt ist, dann wäre der ursächliche Zusammenhang zwischen diesen beiden Affectionen bewiesen.

Fall II.

Congenitale Cystennieren mit Atresie der Ureteren.

Der Fall stammt aus dem kantonalen Frauenspital in Bern. Die Nieren sind seit Januar 1888 in Spiritus aufbewahrt. Die ableitenden Harnwege sind alle zusammenhängend erhalten.

Laut beiliegender Anamnese handelt es sich um ein 53 cm langes, 4190 g schweres Kind, welches nach kurzer Geburtsthätigkeit ohne Kunsthülfe zur Welt kam. Asphyxie bestand keine, obwohl es niemals kräftig schrie. Der ganze Körper war stark cyanotisch. Auscultatorisch war über dem Herzen und den Lungen nichts Bestimmtes nachzuweisen. Der Tod trat plötzlich 30 Stunden nach der Geburt ein.

Aus dem Sectionsbericht sei hervorgehoben, dass es sich um einen gut entwickelten Knaben handelt, in dessen Abdomen sich ein höckriger Tumor von der Grösse einer Faust von der rechten Nierengegend aus nach der Mittellinie hin vorwölbt und mit seinem unteren Ende bis in's Becken vorragt.

Magen und oberer Theil der Dünndärme sind lufthaltig, der grössere untere Theil ist ohne Gas. Im Dickdarm findet sich Meconium.

Die Lungen sind stark zurückgesunken, sehr klein, von geringem Luftgehalt, an der Basis beider einige grosse Emphysemblasen. Im Lungengewebe sind einige Blutungen.

Das Herz ist gross und fest, namentlich der rechte Ventrikel und rechte Vorhof. Die Wand im Conus pulmonalis misst mit Trabekeln 8—9 mm, ohne 4—5 mm, links ist die Wanddicke 4—5 mm. Am freien Rand von Mitral- und Tricuspidalsegeln liegen einige kleine, kuglige Blutungen von Punktgrösse. Das Foramen ovale ist eher etwas kleiner, als normal. Der Ductus Botalli ist eng, von 1 cm Umfang. Seine Wand ist verdickt; auf der hinteren Wand eine narbige Einziehung mit bläulicher Verfärbung, auf der vorderen eine runde Grube von 2 mm Durchmesser und etwa $\frac{1}{2}$ mm Tiefe, vollständig glatt. Die übrigen Gefässe zeigen nichts Besonderes, ebenso Trachea und Oesophagus.

Die Milz ist gross, dunkel und blutreich.

Die Leber gross, mit Trübungen.

Makroskopisches Verhalten.

Die linke Niere (Fig. 6) erscheint als Cystenconglomerat von 2½ cm Länge, 1½ cm Breite und 1 cm Dicke. Die Cysten sind alle mit heller Flüssigkeit gefüllt, die grössten erreichen einen Durchmesser von 1 cm.

Der linke Ureter hat direct über seiner Mündung in die Blase 2 cm Umfang. Dann verengt er sich plötzlich und obliterirt 2 cm über der Mündung vollkommen, indem er einen 3 mm dicken Bindegewebsstrang bildet. Näher an der Niere ist wieder ein Lumen vorhanden, welches sich mit der Sonde nur bis an den Hilus verfolgen lässt, so dass der Ureter an der Niere blind zu enden scheint. Um dies festzustellen, habe ich in den nicht vollständig aufgeschnittenen Ureter mit einer Pravazspritze Spiritus injicirt und dabei beobachtet, dass dieser auf der Schnittfläche durch die Marksubstanz aus den Kanälchen herauslief, so dass eine offene Communication zwischen Ureter und Harnkanälchen sicher anzunehmen ist.

Die rechte Niere bildet einen Tumor von 8 cm Länge, 6 Breite, und 5 Dicke. Die meisten Cysten sind gross, bis zu 5 cm Durchmesser. Ihre Wände sind dünn und durchscheinend, ihr Inhalt eine klare Flüssigkeit.

Der rechte Ureter hat unmittelbar vor seiner Mündung in die Blase ebenfalls 2 cm Umfang; er wird allmählich enger und obliterirt beinahe in einer Entfernung von 5½ cm von der Niere. Dann bekommt er rasch wieder ein Lumen von 1 mm Durchmesser, welches er bis zur Niere beibehält. Auch hier endigt er nur scheinbar blind, denn äusserst feine Kanälchenlumina in seiner Wand weisen darauf hin, dass hier dieselben Verhältnisse, wie links vorliegen, was auch durch die mikroskopische Untersuchung bestätigt wird.

Es handelt sich somit bei Fall II um Verschluss und starke Verengerung der Ureteren 2 cm vor der Einmündung in die Blase. Die Ureteren sind oberhalb der Obliterationsstellen nicht ausgedehnt. Ein eigentliches Nierenbecken existirt nicht, sondern der verengte Ureter theilt sich im Hilus in noch feinere Kanäle, welche als Analoga der Nierenkelche anzusehen sind. Beide Nieren sind cystisch degenerirt. Der Ductus Botalli ist narbig verengt, das rechte Herz stark hypertrophisch.

Mikroskopisches Verhalten.

Linke Niere.

Die mikroskopische Untersuchung der linken Niere erstreckte sich auf eine Serie von 96 Schnitten von 20 μ Dicke. Da die Schnitte an der Abgangsstelle des Ureters beginnen, und ihre Ebene zur Längsaxe der Niere senkrecht steht, war das ganze Nierenparenchym leicht zu überblicken.

Bei Lupenvergrösserung zeigen die ableitenden Harnwege einen Bau, welcher demjenigen einer Niere in den ersten Monaten des

fötalen Lebens sehr ähnlich ist. Das Nierenbecken fehlt. Der Ureter tritt mit den Gefässen an die Niere heran und theilt sich in wenige, kurze Aeste, welche in der Richtung der Längsaxe der Niere an deren medialen Fläche verlaufen. Aus diesen Aesten, die zwar unregelmässige Erweiterungen zeigen, deren Durchmesser aber nirgends denjenigen des Ureters an Grösse übertrifft, treten in grösserer Zahl dünnere Zweige aus, um in der Marksubstanz zwischen den anderen geraden Kanälchen zu verlaufen, und daselbst entweder blind zu endigen oder spitzwinklige Theilungen einzugehen, oder um mit Markstrahlen in die Rinde einzudringen. Diese Ureterzweige haben dasselbe hohe und durch die dunkelblaue Färbung auffallende Epithel wie der Ureter. Sie können von den übrigen Harnkanälchen, die alle ein viel heller gefärbtes Epithel besitzen, daher leicht unterschieden und in ihrem Verlauf weit verfolgt werden. Die Aeste des Ureters entsprechen dem Nierenbecken und den Kelchen ausgebildeter Nieren, die Zweige den Papillargängen und Sammelröhren. Jedoch will ich schon hier bemerken, dass noch andere Abschnitte der Harnkanälchen in Mark und Rinde ein Epithel von gleicher Beschaffenheit aufweisen. Es stimmt dies vollkommen mit den Befunden bei der ersten Niere überein, und ich will auch hier alle diese Kanälchen, da sie, wie später gezeigt werden wird, sich durch das Vorkommen von Schaltzellen auszeichnen, unter dem Namen der „blauen Kanälchen" zusammenfassen.

Der Ureter hat ein Lumen von 1,5 mm Durchmesser. Er wird von einer 1 mm dicken bindegewebigen Hülle umgeben. Diese breitet sich an der medialen Fläche der Niere aus, so dass hier der Raum, den sonst das Nierenbecken einnimmt, ganz von einer bindegewebigen Masse erfüllt wird, welche neben den Aesten des Ureters die zur Niere tretenden Gefässe und zahlreiche Bündel markloser Nervenfasern enthält.

Mark- und Rindensubstanz lassen sich deutlich von einander unterscheiden, da die geraden Kanälchen von den gewundenen wie unter normalen Verhältnissen getrennt sind. Der Mangel eines weiten Nierenbeckens bedingt zwar, dass von den drei Abtheilungen der Marksubstanz, die sammt zugehörender Rinde in der Schnittreihe enthalten sind, nur zwei die Pyramidenform haben, während die dritte mit breiterer Fläche an das Nierenbecken anstösst, und daher die Harnkanälchen nicht einen schön radiären, sondern mehr parallelen Verlauf haben.

Die Pyramide, deren Axe mit der Schnittebene zusammenfällt (Fig. 7), grenzt mit ihrer Spitze an einen hier quer getroffenen Ureterast, dessen spaltförmiges Lumen eine Länge von 1,75 und eine Breite von 0,5 mm hat. Das interstitielle Gewebe ist bedeutend vermehrt, und zwar am meisten an der Spitze und in der Axe der Pyramide, überhaupt überall da, wo Papillargänge und Sammelröhren verlaufen. Diese sind an der Spitze um $\frac{1}{2}-\frac{1}{4}$ mm, nach der Basis hin, wo sie zahlreicher werden, um $\frac{1}{10}$ mm von einander entfernt. Die basalen und besonders die lateralen Theile der Pyramide werden von zahlreichen geraden Harnkanälchen mit hellem Epithel gebildet, welche, zu Bündeln angeordnet, in die Rindensubstanz eindringen. Das

Bindegewebe zwischen diesen geraden Kanälchen ist nur in geringem Maasse hyperplastisch, so dass sie nirgends um mehr als ihre Durchmesser von einander abstehen. Eine scharf begrenzte, etwa $\frac{1}{4}-\frac{1}{2}$ mm dicke Hülle dichten Bindegewebes umgiebt die Pyramide. Sie fehlt an der basalen Seite stellenweise ganz und ist stets da unterbrochen, wo Markstrahlen austreten. Von der dichten Hülle strahlen Bindegewebszüge in's Innere der Pyramide aus und theilen sie, wie auf Querschnitten sichtbar wird, in mehrere kreisförmige Bezirke, welche rings um die im diffusen Bindegewebe eingebetteten, axial verlaufenden Ureterzweige liegen.

Die Dicke der Rinde, welche 3—4 mm beträgt, wird in dieser Niere im Gegensatz zur ersten durch die Grösse und Zahl der darin liegenden Cysten nur wenig beeinflusst. An der vorderen und hinteren Fläche finden sich nur wenige und kleinere Cysten, während an der Convexität die Cysten sehr zahlreich und gross sind, und die eigentliche Rindensubstanz so geschwunden ist, dass die Cysten direct an die stark erniedrigten Markpyramiden heranreichen. Die grossen Cysten werden durch bindegewebige Septen von $\frac{1}{4}-\frac{1}{2}$ mm Dicke von einander getrennt, doch weisen einzelne frei in's Lumen ragende spornartige Vorsprünge darauf hin, dass die grösseren Hohlräume durch Zusammenfliessen benachbarter Cysten entstanden sind. An der vorderen und hinteren Fläche der Niere sind die innersten, an's Mark grenzenden Rindenpartien, von einer geringen Vermehrung des interstitiellen Gewebes abgesehen, verhältnissmässig normal. In den mittleren Schichten liegen kleinere vereinzelte Cysten, zum Theil von einer dicken Bindegewebshülle umgeben. Die grösseren Cysten mit einem Durchmesser von 2—3 mm sind mehr an der Peripherie.

Marksubstanz.

Bei starker Vergrösserung stellt sich das hyperplastische Bindegewebe der Marksubstanz als ein weitmaschiges Netz dar. Die Balken sind alle ziemlich gleichmässig dick, etwa 3 μ. Sie werden durch feine, gestreckt verlaufende und schön eosinroth gefärbte Fibrillen gebildet. Die Maschen sind rund oder oval. Manche von ihnen scheinen leer zu sein, andere enthalten grosse bläschenförmige Kerne, welche rings durch einen hellen, schmalen Saum von den Bindegewebsbalken getrennt werden, wieder andere einen gleichmässig und sehr dunkel gefärbten Kern, der bald sehr klein, rund oder eckig, auch halbmondförmig, bald lang und schmal aussieht und stets der einen Wand dicht anliegt. Da die Endothelien der Capillaren, die sich im Bindegewebe überall sehr reichlich vorfinden, ganz ähnliche Kerne haben, so ist oft nicht zu entscheiden, ob es sich hier um Bindegewebs- oder um Capillarkerne handelt. Im lockeren Gewebe sind die hellen Kerne bedeutend zahlreicher, als die dunklen, doch bilden diese an den verschiedensten Stellen umfangreiche Anhäufungen, in denen die runden Formen vorwiegen. Die ersteren stellen wohl die Bindegewebskerne dar, die letzteren dürften zum Theil, wenigstens an Stellen, wo sie angehäuft liegen, als einkernige Leukocyten angesehen werden. Multinucleäre Leukocyten fehlen jedenfalls.

Das dichte Bindegewebe, welches die Pyramide umhüllt und sie in einzelne Bezirke theilt, besteht aus dicken, durch Eosin dunkelroth gefärbten Bündeln, die bald dicht zusammenliegen, bald durch weite Lymphspalten getrennt werden. Dieses Gewebe findet sich im Innern der Pyramide mitten im lockeren, netzförmigen Interstitialgewebe auch isolirt in scharf umschriebenen Anhäufungen oder in Streifenform vor.

Die dem Nierenbecken und den Kelchen entsprechenden Aeste des Ureters haben im Ganzen dasselbe Epithel, wie die feineren Zweige. Die letzteren erweitern sich stellenweise auf ihrem Verlaufe nach der Rinde hin zu buchtigen Hohlräumen und bieten dann ganz das gleiche Bild, wie die dicken Ureteräste dar. Ich bespreche daher beide zusammen.

Eine Membrana propria ist nur bei den spärlichen Sammelröhren sichtbar, welche im dichten, die Pyramide umhüllenden Bindegewebe verlaufen. Sie erreicht da eine gleichmässige Dicke von 4—5 μ, ist glatt und homogen und zeigt eine glänzende, eosinrothe Farbe. Ueberall ist sie vom anstossenden Bindegewebe scharf getrennt.

Die Aeste des Ureters sind buchtige Kanäle mit bald rundlichem, bald spaltförmigem Querschnitt. Ihr Epithel liegt nur an beschränkten Stellen der Wand an. Es ist meistens als zusammenhängende Membran abgelöst und behält dann entweder die gleiche Form wie die Wand des Kanälchens, oder es bildet zahlreiche Falten. An vielen Stellen ist der Epithelschlauch zerrissen, und die losen Stücke liegen wirr durch einander im Kanälchen. Die Mehrzahl dieser Stücke sieht man von der Fläche. Oft liegen sie ganz frei im Lumen. Man muss daher wohl annehmen, Faltenbildung und Loslösung des Epithels seien hier Folge postmortaler Veränderungen und nicht etwa durch Wucherung des Epithels bedingt. Dafür spricht auch der Umstand, dass das Epithel nirgends mehrere Schichten bildet, dass sich die Falten nur da finden, wo die Epithelmembran bis gegen die Mitte des Lumens vorgerückt ist, und dass in den engeren Buchten das Epithel regelmässig noch der Wand anliegt.

Die Ureteräste waren somit intra vitam überall durchgängig.

Die Papillargänge sind cylindrische Kanälchen von 80—90 μ. Durchmesser. Ihr Inneres ist überall frei.

Einzelne erweitern sich auf ihrem Verlaufe nach der Pyramidenbasis sackförmig zu buchtigen Hohlräumen mit einem Durchmesser von 180 μ und mehr. Hat sich der Epithelbesatz abgelöst, so sehen sie auf Durchschnitten ganz wie die dicken Ureteräste aus.

Die Mehrzahl der Papillargänge dringt, ohne sich zu theilen und ohne ihren Durchmesser zu ändern, bis an die Basis der Pyramide vor. Die einen lassen sich hier nicht weiter verfolgen. Dies ist da der Fall, wo die Pyramide durch die Hülle dichten Bindegewebes abgeschlossen wird. Ich muss es unentschieden lassen, ob sie etwa blind enden oder ob sie umbiegen und ihre Fortsetzung in anderen Schnitten sich findet, da die Identität der Kanälchen in zwei auf einander folgenden Schnitten sich nicht mit Sicherheit feststellen lässt. Andere dringen in die Rinde ein, wo sie gerade oder gewunden verlaufen.

Die Minderzahl der Papillargänge lässt Theilungen erkennen. Das Caliber des Kanälchens verkleinert sich dabei nicht immer, doch zeigen die meisten Sammelröhren einen Durchmesser von 20—30 μ. Zum Theil rührt dies daher, dass sich die breiteren Sammelröhren allmählich verjüngen.

In den basalen Theilen der Pyramide sind diese schmalen blauen Kanälchen sehr zahlreich, doch gehören nicht alle, wie wir später sehen werden, den Sammelröhren, sondern noch ganz anderen Abschnitten der Harnkanälchen an.

Das Epithel der Papillargänge und Sammelröhren weist überall dieselben beiden Zellarten auf, wie in der ersten Niere. Doch gleichen nur die blauen Kanälchen von 20—30 μ Durchmesser vollständig den früher beschriebenen Sammelröhren. Einige Besonderheiten im Epithel der Papillargänge und dickeren Sammelröhren veranlassen mich, nochmals genauer darauf einzugehen.

In den dicken Aesten des Ureters finden sich in ungleichmässiger Vertheilung zwei verschiedene Epithelarten vor. Die eine stellt sich als hohes Cylinderepithel dar. Sie liegen hauptsächlich an der dem Hilus zugewendeten Kanälchenwand, doch auch in beschränkter Weise an anderen Stellen. Die Höhe der Zellen beträgt 18 μ, ihre Breite 4 μ. Der Kern erscheint als lang gestrecktes, dunkles Stäbchen, halb so lang und fast so breit wie die Zelle, immer in der dem Lumen zugewandten Zellhälfte. Nur in einzelnen Fällen liegt der Kern an der Basis der Zelle, ist aber dann grösser und heller als die benachbarten Kerne und sendet einen dünnen Fortsatz in die schmale obere Hälfte der Zelle. Vielleicht handelt es sich hier um eine Schaltzelle. Das Epithel der anderen Art, welches die grössere Fläche der Kanälchenwand auskleidet, ist 12 μ hoch. An Stellen, wo es am besten erhalten ist, wie in schmalen Ausbuchtungen, wechseln in regelmässiger Weise helle Zellen mit Schaltzellen ab. Die Gestalt der ersteren ist bei Seitenansicht oval, ihr Protoplasma leicht roth gefärbt. Besonders deutlich wird dies an ihrem dem Lumen zugekehrten, freien Rande, wo ein 1 μ breiter, roth glänzender Saum den ganzen Epithelbesatz abzugrenzen scheint. Die Kerne sind oval und hell, ihr Durchmesser meist wie die halbe Zellbreite. Von den Schaltzellen sieht man meistens nur die sehr dunkel gefärbten, 1—2 μ dicken Kerne. Zuweilen sind diese in der Mitte so dünn, dass man bei Betrachtung des Epithels von der Seite den Eindruck bekommt, als ob zwischen den sich in der Mitte berührenden hellen Zellen nur an Basis und Lumen kleine dreieckige Kerne liegen.

In den Papillargängen und dicken Sammelröhren hat sich das Grössenverhältniss zwischen den hellen Zellen und Schaltzellen noch viel bedeutender geändert. Der Durchmesser der ersteren beträgt jetzt 21 μ, dabei sind sie stets ganz rund. Die Vergrösserung ist nur durch starke Vermehrung der Protoplasmamenge bedingt, gegenüber welcher die geringe Vergrösserung des Kerns nicht in Betracht kommt. Die Schaltzellen sind sehr zahlreich. Auf Flächenbildern (Fig. 8) scheinen sie um die hellen Zellen einen dunklen Saum zu bilden. Seltener liegen in den dreieckigen Räumen zwischen den

vergrösserten hellen Zellen ebenfalls noch helle Zellen von bedeutend geringerer Grösse.

In den dünnen Sammelröhren von 20—30 μ Durchmesser hat sich das Grössenverhältniss zwischen den hellen Zellen und Schaltzellen in entgegengesetzter Weise geändert, als in den Papillargängen. Die hellen Zellen sind kleiner, die Schaltzellen grösser geworden. Beide Zellarten sind daher ungefähr gleich gross, doch besteht ein deutlicher Unterschied in der Art der Kernfärbung. Bei den hellen Zellen hat nur das Protoplasma an Menge abgenommen, der Kern ist gleich gross geblieben, er ist hell und rund. Bei den Schaltzellen hat das Protoplasma zugenommen, so dass der dunkelblau gefärbte Kern rings von einem mehr oder weniger breiten Saum farblosen Protoplasmas umgeben wird und hier nicht mehr direct an seine Nachbarzellen zu grenzen scheint. Die Schaltzellen sind oft polyedrisch, mit rundem Kern, wie die hellen Zellen, doch finden sich noch immer einzelne mit concaven Begrenzungsflächen vor.

Ausser den beschriebenen Papillargängen und Sammelröhren haben noch ein Epithel mit Schaltzellen zahlreiche Kanälchen, welche schleifenförmig umbiegen. Der eine Schenkel der Schleife hat ein weites Lumen (50 μ), der andere ist eng (18 μ). Ein Unterschied im Epithel besteht insofern, als im dicken Schenkel die hellen Zellen dieselbe bedeutende Grösse wie in den Papillargängen aufweisen, während im dünnen Theil die hellen Zellen durchweg klein und wenigstens ebenso zahlreich wie die Schaltzellen sind. Die letzteren sind zuweilen sehr spärlich oder fehlen auch vollständig. Offenbar handelt es sich hier um Henle'sche Schleifen. Lage und Verlauf rechtfertigen diese Annahme, auch lässt sich der Umstand dafür anführen, dass die beiden Schenkel ein verschiedenes Epithel haben, wenn es auch vom normalen abweicht.

Von diesen blauen Kanälchen stechen andere durch die helle Färbung ihres Epithels ab. Sie verlaufen meistens gerade, biegen aber auch schleifenförmig um. Ihr Lumen ist sehr verschieden weit (30—75 μ). Die Epithelbekleidung weist nur eine Zellform auf, welche den hellen Zellen in den dünnen Sammelröhren sehr ähnlich ist, nur hat das Protoplasma die Eosinfarbe besser angenommen und die Kerne sind im Ganzen kleiner, so dass ihre Abstände oft das Doppelte ihres Durchmessers betragen. Von der Seite gesehen sind die Zellen cubisch bis platt. Die dem Lumen zugewandte Zellhälfte ist eben. Flächenansichten liefern ein zierliches, von geraden Linien begrenztes, mosaikähnliches Bild mit 5—6eckigen Feldern. Theilungen sind an diesen Kanälchen nirgends zu sehen, hingegen war es mehrere Male möglich, sie auf demselben Schnitte im Zusammenhange bis in die Rinde zu verfolgen, wo sie unter allmählicher Veränderung des Epithels in gewundene Kanälchen übergehen, die wir später als Tubuli contorti erster Ordnung werden kennen lernen. Demnach wären auch sie als Schleifenschenkel anzusehen. Bei einigen kann man in der That eine Caliberverminderung bis zu 18 μ Durchmesser und dabei seltener auch einige Schaltzellen finden.

Rinde.

Das interstitielle Gewebe der Rinde zeigt nur an beschränkten Stellen einen netzförmigen Bau wie in der Marksubstanz. Es handelt sich vielmehr um ein lockeres fibrilläres Bindegewebe, dessen feine, oft wellenförmigen Fasern isolirt verlaufen, indem sie mehr oder weniger breite Lymphspalten zwischen sich lassen. Um Gefässe, Cysten und einzelne Harnkanälchen sind die Fasern circulär gerichtet und da, wie an der Nierenoberfläche, zu dicken, dunkelroth gefärbten Bündeln angeordnet, welche ebenfalls durch weite Lücken von einander getrennt werden. Von Kernen kommen die gleichen drei Formen vor, wie in der Marksubstanz, auch sind sie ähnlich vertheilt, nur bilden hier die kleinen, runden, dunklen Kerne viel zahlreichere und grössere Anhäufungen als im Mark. Solche Stellen sehen zuweilen ganz wie reticuläres Bindegewebe aus: das Netzwerk aus breiteren, parallelen und feinen, queren Balken, die Maschen gefüllt mit dichtgedrängten Leukocyten. Diese kleinzelligen Infiltrate werden durch die anstossenden Harnkanälchen scharf abgegrenzt.

Eine besondere Modification des Bindegewebes bilden einzelne inselförmige Stellen, welche hyalinem Knorpel sehr ähnlich sehen. Die Grundsubstanz erscheint als homogene Masse mit zahlreichen ovalen Lücken, doch hat sie statt des Hämatoxylins die Eosinfarbe in intensiver Weise angenommen. In jeder Lücke liegt ein Kern, um den deutlich durch Eosin gefärbtes oder körniges Protoplasma nicht zu erkennen ist. Die Probe auf Glykogen mit Lugol'scher Lösung war negativ, wie zu erwarten war, da die Stücke lange ausgewaschen wurden. Ein directer Zusammenhang des Knorpels mit dem Bindegewebe der Umgebung ist nicht nachweisbar, sondern die auf den Schnitten runden oder ovalen Knorpelinseln werden rings von einer scharf begrenzten, concentrisch streifigen Hülle abgeschlossen, deren zahlreiche Kerne langgestreckt und in gleicher Weise angeordnet sind. An sie schliesst sich aussen das lockere Stroma an.

Unter den Kanälchen der Rinde kann man dieselben beiden Formen unterscheiden, wie in der ersten Niere: blaue Kanälchen, die durch ihre dunkelblaue Kernfärbung auffallen und rothe Kanälchen mit stark eosinrothem Protoplasma, so dass die dunkle Färbung des kleinen Kerns sich nur wenig geltend macht. Die blauen Kanälchen gleichen vollständig den Sammelröhren der Marksubstanz, nicht nur, dass man zwischen hellen Zellen und Schaltzellen einen Unterschied machen kann, sondern noch insofern, als in einzelnen Kanälchen die hellen Zellen eben so hoch wie die Schaltzellen, in anderen aber bedeutend grösser sind.

Berücksichtigt man den Verlauf dieser Kanälchen, so können sie in gerade und gewundene unterschieden werden.

Die geraden können nach den bei der Marksubstanz erhobenen Befunden nur Sammelröhren oder Schleifenschenkel sein. Verhältnissmässig zahlreiche spitzwinklige Theilungen (oft in mehr als zwei Aeste) weisen mit Sicherheit auf Sammelröhren hin.

Die Bedeutung der blauen gewundenen Kanälchen wird klargelegt durch einzelne Bilder, welche in einem Schnitte den Zusammenhang dieser gewundenen Kanälchen mit spitzwinklig sich theilenden Sammelröhren darthun. Hier kann es sich demnach nur um Tubuli contorti zweiter Ordnung oder sogenannte Schaltstücke handeln.

Später werden wir sehen, dass die blauen Kanälchen auch mit Cysten in Verbindung stehen.

Die rothen Kanälchen gleichen in Bezug auf Epithel, Verlauf und Caliber vollkommen denen der ersten Niere, weshalb ich sie nicht mehr eingehend beschreiben will. Nur möchte ich beifügen, dass hier einzelne Schnitte in hübscher Weise erklären, weshalb unter den rothen Kanälchen, die wir bei der ersten Niere für Tubuli contorti erster Ordnung angesehen haben, zwei in einander übergehende Arten beschrieben werden konnten. Es betrifft die schon erwähnten Schnitte. In jedem derselben ist der Zusammenhang zwischen Schleifenschenkel und Tubulus contortus sichtbar. Der dem Malpighi'schen Körperchen näher liegende Theil des Tubulus contortus verläuft stark gewunden. Dabei ist das Epithel sehr hoch, das Lumen eng. Je näher man dem absteigenden Schleifenschenkel kommt, um so gestreckter wird der Verlauf, um so niedriger werden die Zellen, und, da sich der äussere Umfang des Kanälchens nicht ändert, dem entsprechend das Lumen weiter. So ist, da das Protoplasma seine körnige Beschaffenheit beibehalten hat, allmählich aus einem rothen Kanälchen der einen Art ein rothes der anderen Art geworden. Beim Uebergang in den Schleifenschenkel wird nur das Protoplasma homogen, die Gestalt der Zelle ändert sich nicht.

Die Malpighi'schen Körperchen scheinen alle normal zu sein. Sie sind von ziemlich gleicher Grösse (150 μ und etwas mehr). Der Glomerulus ist meist kernreich; zuweilen sind seine Capillaren deutlich zu erkennen. Er erfüllt den Kapselraum nicht vollständig. Der freie Raum ist leer und in allen Malpighi'schen Körperchen ungefähr gleich gross. Das Kapselepithel zeigt platte Zellen mit röthlichem Protoplasma und hellen bläschenförmigen Kernen. Stellenweise ist es höher, cubisch oder sogar cylindrisch. Die Membrana propria ist stets dünn, homogen und glatt.

Das abgehende Kanälchen ist so kurz und eng wie normal. Es dürfte oft nur seiner Farbe wegen den blauen Kanälchen zuzuzählen sein, da seine Epithelzellen so dicht zusammenliegen, dass ein Unterschied zwischen hellen Zellen und Schaltzellen mit Sicherheit kaum mehr gemacht werden kann.

Der Uebergang des kurzen Halses in ein gewundenes rothes Kanälchen ist an einigen Stellen in vorzüglicher Weise sichtbar. Wie in der ersten Niere, so handelt es sich auch hier um rothe Kanälchen mit sehr hohen, kegelförmigen Epithelzellen und ganz engem Lumen.

Die Gestalt der Cysten nähert sich im Grossen und Ganzen der Kugelform. Dies ist besonders bei den kleineren, in den inneren Schichten der Rinde liegenden Cysten der Fall, in deren Umgebung die Bindegewebshyperplasie eine geringe ist. Andere Cysten, die rings von dichtem Bindegewebe

umgeben werden, bilden mannichfaltige Aussackungen. Die grossen, nahe zusammenliegenden Cysten flachen sich gegenseitig ab.

Die epitheliale Auskleidung ist meist vorzüglich erhalten, nur in einzelnen Hohlräumen fehlt sie vollständig.

Gestalt und Grösse der Epithelzellen wechseln sehr, ja es ist die Regel, dass in ein und demselben Hohlraum die verschiedensten Zellformen neben einander gefunden werden. Die Grösse der Cysten ist dabei nicht immer ausschlaggebend, doch kleiden die kleineren Epithelformen vorzugsweise auch die kleineren Hohlräume aus.

So sehen wir z. B. in einer Cyste die eine Seite mit grossen cubischen Epithelien besetzt. Das farblose, helle Protoplasma der Zellen wird durch eine dunkle Linie scharf begrenzt. Die Basis der Zelle ist eben, die freie Oberfläche halbkuglig vorgewölbt. Die Flächenansicht zeigt die Zellen als runde oder polyedrische, sich gegenseitig abplattende Gebilde. Die Kerne sind bläschenförmig und so gross, dass zwischen ihnen nur ein ganz schmaler Protoplasmasaum übrig bleibt. Ihre Farbe ist hellblau, mit einem oder zwei tiefschwarzen Kernkörperchen.

An einer anderen Stelle derselben Cyste (Fig. 9) finden wir dasselbe Epithel wieder, nur liegen gleichmässig eingestreut zwischen diesen grossen hellen Zellen andere, von denen meist nur der dunkle, von concaven Flächen begrenzte Kern sichtbar ist. Es sind Schaltzellen, wie sie für das Epithel der blauen Kanälchen charakteristisch sind. Sie liegen in den von den runden hellen Zellen frei gelassenen, dreieckigen Zwischenräumen, deren Gestalt sie angenommen haben, und sind, wie Seitenbilder zeigen (Fig. 10), ebenso hoch, wie ihre Nachbarzellen. An Zahl mögen sie den hellen Zellen um die Hälfte nachstehen. Uebergangsstadien zwischen den beiden Zellformen stellen möglicherweise Zellen dar, die in Bezug auf Grösse und Gestalt den hellen Zellen gleichen, aber einen dunklen, runden Kern haben, oder solche, deren Kerne eckig, aber hell und von einem verhältnissmässig breiten Protoplasmasaum umgeben sind. An einer dritten Stelle derselben Cyste beträgt die Grösse der Epithelzellen nur den dritten Theil der eben beschriebenen. Ein Unterschied zwischen zwei Zellformen kann nicht gemacht werden. Obgleich das Epithel bald mehr cylindrisch, cubisch oder platt ist, sind doch die Zellen von ungefähr gleicher Grösse. Die Kerne sind dunkel und oval, seltener rund. Ihr Durchmesser bleibt meist wenig unter dem der Zelle. Beim Plattenepithel liegen die Kerne zuweilen sehr weit auseinander. Das Zellprotoplasma scheint da zu einem dünnen Plättchen ausgedehnt zu sein, in dessen Mitte nur der unveränderte Kern eine Erhebung bildet. Zuweilen sieht man nur die spärlichen, der Wand anliegenden, platten Kerne.

Die Vertheilung der beschriebenen Zellformen ist in den einzelnen Cysten eine sehr verschiedene. In den grösseren Cysten kommen oft alle zusammen vor, in den meisten anderen überwiegt eine in besonderer Weise, wieder andere Hohlräume weisen nur eine Art der Epithelien, meist die kleinen Cylinderzellen, auf. Sehr bemerkenswerth ist jedenfalls die That-

sache, dass in fast allen Cysten stellenweise deutliche Schaltzellen gefunden werden. Wo dies nicht zutrifft, handelt es sich um das kleinzellige Epithel, dessen Kerne ohnehin so dunkel gefärbt sind, dass Schaltzellen nicht mehr unterschieden werden können.

Eine Basalmembram scheinen die Cysten eben so wenig zu besitzen, wie die blauen Kanälchen. Wenigstens konnte ich nirgends eine mit Sicherheit erkennen. Auch morphotische Elemente enthalten die Cysten nicht.

Unter normalen Verhältnissen sind die hellen Zellen und Schaltzellen nur in den Papillargängen und Sammelröhren zu finden. Da aber hier auch die anderen Harnkanälchen Schaltzellen enthalten, kann man daraus nicht mehr schliessen, als dass die Cysten aus Harnkanälchen und nicht aus Glomeruli entstanden sind.

Dieser Schluss kann leicht bestätigt werden, wenn es gelingt, zwischen Cysten und Harnkanälchen eine Verbindung nachzuweisen.

Ich habe deshalb die Cysten auf der Schnittserie genau verfolgt und habe dabei gefunden, dass unter 22 untersuchten Cysten alle kleineren mit „blauen Kanälchen“ in offener Verbindung stehen. Nur bei den 7 grösseren Cysten, von denen die Mehrzahl in der Schnittserie nicht vollständig enthalten ist, gelang mir dieser Nachweis nicht. Wohl durchbrechen einzelne blaue Kanälchen die um die Cyste gelegene Bindegewebshülle und treten nahe an die Cystenwand heran, aber man kann nicht mehr mit Sicherheit erkennen, als dass sie sich da zu dichten Knäueln aufrollen.

Die meisten der hier in Betracht fallenden Cysten, es betrifft auch alle mit kleinzelligem Epithel, stehen mit zwei blauen Kanälchen in Verbindung. Es können somit die Cysten nur durch Erweiterung eines blauen Kanälchens entstanden sein.

Ob Cysten existiren, welche nur mit einem Kanälchen in Verbindung stehen, ist mir nicht möglich zu sagen. An einigen Stellen schien es so, indessen kam ich zu keinem sicheren Resultate.

Die blauen Kanälchen haben wir bisher als Ureteräste, Papillargänge, Sammelröhren, Schaltstücke und zum Theil als Schleifenschenkel kennen gelernt. Da von diesen Abtheilungen nur die Schaltstücke in der Rinde liegen, und da ferner die mit den Cysten in Verbindung stehenden blauen Kanälchen alle einen stark gewundenen Verlauf zeigen, darf man annehmen, die Cysten seien durch Erweiterung der Schaltstücke oder der an diese sich anschliessenden Kanälchen entstanden. Dies mag in der That in einzelnen Fällen zutreffen, doch wurden auch Cysten gefunden (Fig. 11), welche durch ein kurzes blaues Kanälchen mit einem Glomerulus in Verbindung stehen. Da auch das andere (abführende) Kanälchen dieser Cysten ein blaues ist, so hat sich hier ein dem Tubulus contortus erster Ordnung entsprechender Theil eines blauen Kanälchens cystisch erweitert.

Rechte Niere.

Die rechte Niere wurde in gleicher Weise mikroskopisch untersucht wie die linke.

Bei Lupenvergrösserung zeigt sie einen ganz ähnlichen Bau, nur ist die Degeneration weiter fortgeschritten: die Cysten sind grösser, die normale Rindensubstanz ist bis auf kümmerliche Reste geschwunden und die Bindegewebshyperplasie des Marks bedeutend mächtiger geworden.

Das Nierenbecken fehlt hier ebenfalls. Der Ureter theilt sich, sobald er die Niere erreicht hat, in mehrere Aeste von etwa 25 μ Durchmesser. Diese verlaufen im Innern der Niere in der Richtung der Längsaxe des Organes und gehen weitere Theilungen ein, wobei sie, stets in der Längsaxe der Niere verlaufend, streckenweise längliche, buchtige Erweiterungen von höchstens 400 μ Querdurchmesser bilden. Von hier aus dringen nunmehr, unter allmählicher oder rascher Calibervermindерung in radiärer Richtung cylindrische, hie und da ebenfalls mit kleinen Ausbuchtungen versehene Kanälchen in die Marksubstanz ein. Aus der Art der Verästelung geht hervor, dass die letzteren, radiären Kanälchen als Papillargänge aufzufassen sind, die anderen, welche mehr in der Längsrichtung der Niere verlaufen, dagegen dem Nierenbecken und den Kelchen entsprechen.

Die dicke bindegewebige Wand des Ureters breitet sich am Hilus der Niere aus, wo sie zahlreiche Gefässe und dicke Bündel markloser Nervenfasern umschliesst.

Rindensubstanz mit ziemlich dicht zusammenliegenden Glomerulis und Tubulis contortis findet sich nur in kleinen Resten vor. Sie ist von der Marksubstanz überall scharf zu trennen, welche sich durch die starke Entwickelung des Bindegewebes gegenüber den spärlichen Harnkanälchen auszeichnet. Die wenigen Stellen des Markes, die etwas zahlreichere Kanälchen enthalten, zeigen eine deutliche Pyramidenform. In den peripherischen Theilen solcher Pyramiden ist das Bindegewebe, gleich wie links, bedeutend dichter als in den centralen, so dass die Pyramiden von einer stark eosinrothen Kapsel umgeben erscheinen. Da wo die Pyramiden an relativ normale Rinde anstossen, fehlt diese Kapsel, während sie an Stellen, welche an die cystisch degenerirte Rinde grenzen, stark entwickelt ist. Die Dicke der inselförmigen Partien verhältnissmässig normaler Rindensubstanz, welche an der Basis einzelner Markpyramiden zu finden sind, beträgt $\frac{1}{2}$—1 mm. Der übrige Theil der Rinde ist vollständig cystisch degenerirt, und zwar so, dass die Cysten gegenüber der linken Niere nicht zahlreicher, aber viel grösser geworden sind. Obschon zur Untersuchung eine Partie mit kleineren Cysten gewählt wurde, und die Schnitte bedeutend grösser sind, als die der linken Niere, sind auf ihnen nur 12 Cysten sichtbar, von denen die grössten, an der Peripherie liegenden, einen Durchmesser von 7 mm haben. Das zwischen den Cysten liegende Gewebe enthält viel spärlicher Harnkanälchen, oft finden sich nur noch epitheliale Zellstränge im Bindegewebe vor.

Marksubstanz.

Das hyperplastische Bindegewebe der Marksubstanz stellt sich bei starker Vergrösserung als ein ausserordentlich lockeres Gewebe dar: eosinrothe Fibrillenbündel von höchstens 3 μ Breite werden durch Zwischen-

räume von 20 μ von einander getrennt. Nur um die Sammelröhren zeigt das Interstitialgewebe einen maschigen Bau wie links; meistens handelt es sich um fibrilläres Gewebe, dessen Fasern Bündel oder breite Lamellen von stark welligem Verlauf bilden. Die Kerne sind spärlich, hell und bläschenförmig, ohne sichtbaren Zellleib.

Die Aeste des Ureters, die dem Nierenbecken, den Papillargängen und Sammelröhren entsprechen, sind durchgehends durch die dunklen Schaltzellen charakterisirt. Ihre Form und Anordnung entspricht vollständig denen der linken Niere. Nur in den dicken Aesten, an denen so wenig wie links eine Membrana propria zu erkennen ist, ist das Epithel streckenweise mehrschichtig, und zwar schliesst die regelmässige Lagerung der Zellen als continuirlich der Wand aufsitzender Belag, sowie das Vorhandensein eines centralen Lumens, sowie ferner die Wiederholung dieses Bildes auf zahlreichen auf einander folgenden Schnitten die Idee aus, dass es sich um herabgeschwemmte Epithelien oder um postmortale Veränderungen handeln könnte. Das Epithel ist wirklich deutlich mehrschichtig (Fig. 12). Zwei bis vier Zellen liegen über einander. Die Schaltzellen sind spärlich, auffallend schmal und ihr Kern hat gleiche Länge wie die nebenstehende helle Zelle mit rundem Kern. An solchen Kanälchen sieht man auch papillenähnliche Vorsprünge des Stromas nach innen, welche das cylindrische Epithel hervorheben. Ich kann nicht mit Bestimmtheit sagen, dass es sich hier um Wucherung des Stromas handelt. Da sie an der gegenüberliegenden Seite in regelmässiger Weise mit einander abwechseln, so erhält man den Eindruck, dass das Kanälchen bei seinem Längenwachsthum an seiner Ausdehnung in die Länge gehindert wäre und in Folge dessen einen gewundenen Verlauf angenommen hätte.

Die buchtigen Aussackungen der Ureteräste sehen ganz wie Cysten aus, da sie in dieser Niere einen Durchmesser von fast ½ mm erreichen. Sie sind aber doch von den Cysten der Rindensubstanz, die auch hier wie links aus Tubuli contorti entstanden sind, und die allein die cystische Degeneration der Niere bedingen, scharf zu trennen, um so mehr als sie gerade da liegen, wo sich unter normalen Verhältnissen ein grosser Hohlraum, das Nierenbecken mit den Kelchen entwickelt hat. Auch stehen die Aussackungen der Ureteräste zum Unterschied von den Cysten der Rinde mit dem Ureter und unter sich durch kurze, weite Kanäle in Verbindung.

Neben diesen blauen Kanälchen finden sich in der Marksubstanz Kanälchen von 80 oder weniger μ Durchmesser, deren Zellen alle gleich aussehen. Sie bilden schöne Cylinder von 20 μ Höhe und 3—5 μ Breite. Ihre Grenzen sind deutlich als scharfe dunkle Linien; die Kerne von halber Zelllänge liegen in der Mitte und sind dunkel und homogen. Sie gleichen vollständig den Bildern, welche Minot[13] für die Kanälchen der embryonalen Niere giebt.

Die basalen Theile der Pyramiden enthalten auch schleifenförmig umbiegende Kanälchen, welche bald Schaltzellen aufweisen, bald ohne solche mehr den röthlichen Kanälchen gleichen, die bei der linken Niere als Schleifen genauer beschrieben wurden.

Bezüglich des Epithels gleichen somit in der Marksubstanz die Kanälchen der rechten Niere denjenigen der linken vollkommen, die dicken Ureteräste ausgenommen, doch ist rechts das Lumen im Verhältniss zur Höhe der Zellen überall etwas grösser.

Rinde.

Das Interstitialgewebe der Rinde ist locker, bald fibrillär, bald maschig. Leukocytäre Infiltrate sind nicht zahlreicher als links; von Knorpelinseln wurde nur eine durch die Schnittserie getroffen.

Unter den Kanälchen kann man ebenfalls dieselben Formen unterscheiden: Tubuli contorti erster Ordnung mit hohem Cylinderepithel, dessen Zellgrenzen aber hier sehr deutlich sind (oft mit einem normalen Hals im Anschluss an einen Glomerulus sichtbar), Schleifenschenkel mit röthlichem Epithel und blaue Kanälchen meistens ohne sichtbare Membrana propria.

Die Glomeruli füllen den Kapselraum ganz aus, sie scheinen meistens gut erhalten zu sein.

Die Cysten zeigen ganz dieselben Verhältnisse wie links. Meist sind sie kugelförmig, nur wenige werden durch ihre Nachbarcysten zu mehr spaltförmigen Gebilden mit einspringenden Flächen comprimirt.

Auch die epitheliale Auskleidung der Cysten zeigt dieselben Eigenthümlichkeiten wie links; meistens ist sie vorzüglich erhalten. Während sich fast überall helle Zellen und Schaltzellen unterscheiden lassen, weisen einzelne Cysten, auch von den grössten, nur eine Zellform auf: hohes Cylinderepithel mit rundlichen oder ovalen, dunklen Kernen, welche nur das basale Drittel der Zellen einnehmen.

Einige der grösseren Cysten, die vollständig in der Schnittserie enthalten sind, stehen mit den Harnkanälchen in keiner offenen Verbindung mehr. Bei anderen lassen sich ein oder zwei blaue Kanälchen mit weitem Lumen als Ausführungsgänge leicht nachweisen. Einzelne Cysten, und zwar solche von Kugelform, scheinen sogar drei Ausführungsgänge zu besitzen, doch endigt der eine unter ihnen, wenn man sie auf der Schnittserie weiter verfolgt, früher oder später blind, so dass es sich hier demnach um eine Ausstülpung handelt, die allerdings vollständig die cylindrische Form eines Harnkanälchens angenommen hat.

Die mikroskopische Untersuchung von Fall II ergiebt somit, dass sich beide Nieren histologisch gleich verhalten; die rechte stellt eine weitere Degenerationsstufe der linken dar.

Das Nierenbecken fehlt. Die Verbindung zwischen Ureter und Papillargängen wird durch Kanälchen vermittelt, welche in der Nähe des Ureters sehr eng sind, so dass sie zum Theil makroskopisch nicht zu sehen sind. Auf ihrem weiteren Verlaufe erweitern sie sich zu buchtigen Hohlräumen, die wie kleine Cysten aussehen. Letzteres ist jedoch erst rechts der Fall, links

ist die Erweiterung noch zu gering. Die eigentlichen Cysten, welche die cystische Degeneration der Niere bedingen, liegen alle in der Rinde, und zwar betrifft die Veränderung hauptsächlich oder möglicherweise ausschliesslich Kanälchen von gewundenem Verlauf, deren Epithel durch Schaltzellen charakterisirt ist. In der linken Niere stehen die meisten Cysten mit zwei Kanälchen in offener Verbindung; bei einzelnen ist nur ein Ausführungsgang nachzuweisen. In der rechten Niere sind die Cysten grösser, zum Theil mit zwei, oft nur mit einem oder auch mit gar keinem Kanälchen mehr im Zusammenhang. Das Cystenepithel enthält fast durchweg in grösserer oder kleinerer Zahl Schaltzellen. Alle Cysten mit nachweisbaren Ausführungsgängen stehen mit dem Ureter in offener Verbindung, doch scheint das Epithel zahlreicher, ableitender Kanälchen degenerirt zu sein.

Meinem Fall II sehr ähnliche Cystennieren wurden schon öfters beschrieben, nur sprechen die Autoren stets von einer vollkommenen Atresie der Harnkanälchen in den Papillen, wie dies zuerst von Seiten Virchow's geschah. Seine Angaben mögen hier genauer wiedergegeben werden.

Es betrifft ein todtgebornes Kind, bei dem sich zwei stark vergrösserte Cystennieren vorfanden. „Die grossen und kleinen Cysten nahmen wenigstens $\frac{3}{4}$ des ganzen Volumens der Niere ein. Im Ganzen waren die kleinen Cysten seltener, nur in der Gegend des Hilus schien eine gewisse Zahl derselben zu liegen, allein bei weiterem Nachforschen ergaben sich diese als Querschnitte längerer gewundener Kanäle von meist 2, 3—4 mm Querdurchmesser, die sich unter einander in der Tiefe verbanden und nach aussen bis gegen die grösseren, meist über 1 cm im Durchmesser haltenden Cysten aufstiegen, welche in regelmässiger Aneinanderlagerung die ganze Randschicht des Organs erfüllten und auch nach aussen als prominirende Blasen hervortraten. Von eigentlichem Nierenparenchym war mit blossem Auge fast gar nichts wahrzunehmen. Die Zwischenräume der sehr dickwandigen peripherischen Cysten betrugen an sich meistentheils nur 1—2 mm und bestanden aus einem sehr dicht und gleichmässig aussehenden Bindegewebe. Nur nach innen, namentlich

im Umfange der Enden jener gewundenen Kanäle lag ein reichlicheres, weiches, grauröthliches Parenchym, das einige Aehnlichkeit mit Nierensubstanz darbot.

Die weitere Untersuchung lenkte sich zunächst auf die Frage nach dem Zusammenhang der einzeln gefundenen Theile. Allein so wenig sich ein solcher zwischen den grossen Cysten und den gewundenen Kanälchen auffinden liess, so wenig war es möglich, diese letzteren in continuirlicher Fortsetzung zu den Ureteren zu verfolgen. Vielmehr waren die Ureteren beiderseits nur bis gegen die Höhe des unteren Nierenrandes offen; hier verengten sie sich immer mehr, und während endlich das Lumen ganz aufhörte, löste sich auch die Wand in das Bindegewebe, welches die Gegend des Hilus renalis erfüllt, vollständig auf. Ganz sicher war also auf beiden Seiten eine Atresie des Nierenbeckens.“ Virchow fügt noch bei, dass die gewundenen Kanäle in der Gegend des Hilus sich mehrfach in feinere Kanäle verlängerten, die in das lockere Gewebe ausliefen.

Mit dieser Beschreibung Virchow's stimmt mein Fall II vollkommen überein, nur gelang es mir mit Hülfe der vervollkommneten mikroskopischen Technik und auch durch Injection von Spiritus einen offenen Zusammenhang zwischen Ureter und Kanälchen der Marksubstanz nachzuweisen. (Bis in die Cysten gelangte die Injectionsflüssigkeit nicht.) Da hier dieser Zusammenhang durch Kanälchen von etwa 25 μ Durchmesser vermittelt wird, so ist es nicht unmöglich, dass er in einzelnen Fällen, in denen diese Untersuchungsmethoden den Autoren nicht zu Gebote standen, nicht beobachtet wurde. Es scheint mir daher nicht sicher erwiesen, dass die totale Papillenatresie ein so häufiger Befund ist, wie bisher angenommen wurde.

Zur Erklärung solcher Cystennieren wurden, wie früher schon erwähnt, verschiedene Theorien aufgestellt. Sehen wir von derjenigen Chotinsky's[7] ab, da sie eigentlich nur auf postfötale Verhältnisse Bezug hat, so bleibt, da gegen alle anderen Theorien positive Gründe sprechen, wie Orth sagt, gar nichts anderes übrig, als diejenige Virchow's anzunehmen, laut welcher man es hier mit dem Resultat einer abgelaufenen, in der Marksubstanz sich abspielenden Entzündung zu thun hat, welche einen Verschluss der Sammelröhren bewirkt haben soll.

Ist aber im vorliegenden Fall die Wucherung des Bindegewebes wirklich als Produkt einer Entzündung aufzufassen?

Ohne den Bau der fötalen Niere zu berücksichtigen, kann diese Frage unmöglich beantwortet werden.

Ich habe daher Nieren von Föten von 15, 19, 25 und 30 cm Länge mikroskopisch untersucht, und habe dabei gefunden, dass hauptsächlich im Mark und zwar besonders nach der Pyramidenspitze hin das Interstitialgewebe ausserordentlich reichlich vorhanden ist. Am meisten ist es in der jüngsten Niere entwickelt; hier sind die Sammelröhren durch bindegewebige Septen von einander getrennt, die 4—5mal breiter sind, als die Harnkanälchen. Je älter die Niere wird, um so mehr nimmt das Bindegewebe an Menge ab. So übertreffen in der Niere des 30 cm langen Fötus die bindegewebigen Septen an Breite die Harnkanälchen nur um weniges.

Das Nierenbecken selbst wird rings von einer Bindegewebshülle umgeben, welche an Dicke wenigstens dem Querdurchmesser des Nierenbeckens gleichkommt, oft auch das Doppelte erreicht. Von dieser Hülle strahlen bald ebenso breite, bald schmälere Bindegewebssepta zwischen die einzelnen Renculi aus.

Der Charakter des Bindegewebes ist demjenigen der Cystenniere sehr ähnlich; es ist ein lockeres und kernreiches Interstitialgewebe, bei dem oft die Fibrillenbündel durch breite Lymphspalten getrennt werden.

Die Thatsache, dass in unserem Fall das Bindegewebe nicht fest ist, wie man es bei der Nephritis zu finden gewohnt ist, sondern locker, ganz wie bei der fötalen Niere, legt den Gedanken nahe, es möchte das reichliche Bindegewebe der Cystenniere nicht eine entzündliche Neubildung sein, sondern sich von früher her erhalten haben.

Diese Annahme wird geradezu bestätigt durch den Umstand, dass sich das Bindegewebe am reichlichsten gerade an der Papille und in der Gegend des Nierenbeckens vorfindet, wie in den früheren Stadien.

Wie wollte man auch bei der Annahme einer abgelaufenen fötalen Entzündung die eigenthümliche und so oft auch von Anderen constatirte Localisation an der Pyramide und das völlige

Fehlen des Nierenbeckens, an dessen Stelle feine Kanäle getreten sind, erklären?

Wie einfach und übereinstimmend dagegen bei der Annahme, dass es sich hier um ein „Stehenbleiben auf fötaler Stufe“ handelt!

Auf letzteres weist gerade auch die eigenthümliche Veränderung des Nierenbeckens hin.

Die neueren, entwickelungsgeschichtlichen Untersuchungen haben nehmlich gelehrt, dass doch, wie ursprünglich angenommen wurde, die Harnkanälchen aus der Anlage der ableitenden Harnwege hervorsprossen und zwar so, dass sich das blinde Ende des Ureters erweitert, um die Anlage des Nierenbeckens zu bilden. Aus dieser Erweiterung sprossen dann feine Kanälchen in das Nierenmesenchym aus und bilden so die Kelche und Harnkanälchen. In meinem Fall ist die Erweiterung des Ureters und der Anfangsstücke seiner Aeste ausgeblieben, daher die feinen Kanälchen am Hilus, wogegen sich die Endstücke der den Kelchen entsprechenden Kanälchen zu buchtigen Hohlräumen erweitert haben, in welche die Papillargänge einmünden.

Aus diesen Gründen glaube ich für Fall II mit Bestimmtheit als Ursache sowohl der Bindegewebsvermehrung als auch der eigenthümlichen Theilung des Ureters in feine Kanäle eine Bildungsanomalie, ein Stehenbleiben auf fötaler Stufe und nicht eine Entzündung annehmen zu müssen.

Auch die kleinzellige Infiltration des Bindegewebes, wie sie sich stellenweise in der Cystenniere findet, spricht nicht zu Ungunsten meiner Ansicht, da sie als regelmässige Folge einer Harnstauung leicht zu erklären ist.

Der Unterschied zwischen meinem Fall und den ähnlichen anderer Autoren besteht nur darin, dass bei den letzteren die Kanälchen im Hilus verschlossen waren, während sie bei mir den Ureter erreichen. Wenn dies auch durch spätere Untersuchungen auf Schnittreihen für manche Fälle bestätigt werden sollte, so ist dies doch meines Erachtens für die Frage, ob Entzündung oder Stehenbleiben auf fötaler Stufe, bedeutungslos, denn es kann ein vollständiger Verschluss irgend eines Theiles der ableitenden Harnwege sowohl bei einer Entzündung,

als bei einem Bildungsfehler eintreten, so dass er weder für die eine, noch für die andere Anschauung kann geltend gemacht werden.

Ich brauche wohl kaum hervorzuheben, dass auch hier, wo ein weites Nierenbecken fehlt, die Cysten als Retentionscysten angesehen werden können, da nicht blos der Verschluss, sondern auch die hochgradige Verengerung des rechten Ureters, dessen Wände verdickt und nicht ausgedehnt sind, ganz denselben mechanischen Effekt, wie die papilläre Kanälchenatresie hat.

Wiewohl für die Retentionstheorie die geforderten mechanischen Verhältnisse vorliegen und triftige Einwände gegen dieselbe kaum erhoben werden können, so sind doch einzelne Befunde besonders an den Harnkanälchen zu beachten, die darauf hinweisen, dass es sich hier um eine Geschwulstbildung, um ein Adenokystom, wie es für die Cystennieren Erwachsener beschrieben wurde, handeln könnte.

Bei der letzteren sollen — ich halte mich an die neueste, diesbezügliche Arbeit, diejenige von Nauwerck und Hufschmid[3], welche Autoren übrigens mit den anderen im Ganzen übereinstimmen — die Epithelien der Harnkanälchen in Wucherung gerathen und, sich vermehrend, erst das Kanälchen ausfüllen, dann es erweitern. Aus diesen erweiterten, mit Zellen vollgepfropften Kanälchen sollen durch colloide Umwandlung des Epithels und dann durch Transsudation aus den Wandungen die Cysten entstehen. Neben dieser Wucherung des Epithels nach innen, die als Angelpunkt, um den sich die ganze Entwickelung der Cysten dreht, angesehen wird, findet auch seltener eine Wucherung nach aussen statt in Form solider Epithelsprossen.

In Fall II sind es Proliferationsvorgänge nach aussen, welche mir für die Auffassung der Genese von Wichtigkeit zu sein scheinen. So fanden sich einzelne Cysten, welche neben ihren beiden Ausführungsgängen noch mit einem dritten, früher oder später blind endigenden Kanälchen in Verbindung standen. Man könnte wohl dieses dritte „überzählige“ Kanälchen als adenomatöse Neubildung ansehen und ferner die unregelmässige Gestalt vieler kleiner Cysten, sowie die cylindrische Form ihres Epithels dafür anführen. Ferner will ich hier auf die Thatsache hin-

weisen, dass viele Kanälchen sog. Schaltzellen haben, welche normalerweise auf die Sammelröhren beschränkt sind. In Fall I scheinen wenige, in Fall II dagegen sehr zahlreiche Kanälchen in ihrer ganzen Länge von dem Papillargange an bis zum Glomerulus das gleiche durch Schaltzellen ausgezeichnete Epithel, wie die Sammelröhren zu haben, und es sind in Fall II die Cysten nur aus solchen Kanälchen entstanden. Mit Rücksicht auf die Frage, ob es sich auch hier vielleicht um ein Stehenbleiben auf fötaler Stufe handelt, will ich nur bemerken, dass ich in den untersuchten normalen fötalen Nieren keine Schaltzellen gefunden habe.

Es sind im Ganzen nur wenige Bilder, welche sich für die Auffassung der Cystenniere als geschwulstartige Neubildung anführen lassen, und zwar Bilder, deren Beweiskraft wohl verschiedenen Beurtheilungen unterliegen mag. Doch will ich hier noch auf einen Punkt aufmerksam machen, der sich nach dieser Richtung hin verwerthen lässt und zwar vielleicht mit grösserem Recht, nehmlich das Vorkommen von Inseln hyalinen Knorpels im Stroma dieses Falles. Es wird wohl kaum Widerspruch finden, wenn ich dieselben als abgesprengte Inseln fötalen Knorpels in Anspruch nehme und sie ganz auffasse, wie die in der Regel ähnlichen Bilder in Hoden- und Parotisgeschwülsten erklärt werden. In der Literatur konnte ich keine gleiche Beobachtung finden. Gerade das häufige Vorkommen solcher Knorpelinseln in Geschwülsten des dicht neben der Niere sich bildenden Hodens ist von besonderem Interesse, und es wäre immerhin erlaubt, einen Analogieschluss von den Hodenadenomen, bei denen ja auch cystische Formen vorkommen, auf unsere Geschwülste zu ziehen.

Was die höchst seltsamen, bald gleichmässigen, bald in Form von stark in das Lumen vorspringenden, quer oder schräg verlaufenden Leisten auftretenden Verdickungen der Membrana propria anbelangt, welche von Chotinsky[7] und Nauwerck und Hufschmid[3] beschrieben wurden, so habe ich in den fötalen Cystennieren nur an einzelnen Harnkanälchen und an den Cysten Verdickungen und zwar gleichmässige gefunden. Die seltsamen gerippten Formen habe ich nirgends gesehen.

Literatur.

Da Terburgh in seiner Inaugural-Dissertation von Freiburg i. B. 1891 und Nauwerck und Hufschmid in Ziegler's Beitr. zur pathol. Anat. und allg. Pathol. Bd. XII eine ausführliche Zusammenstellung der diesbezüglichen Literatur geben, so beschränke ich mich auf die Angabe der von mir citirten Arbeiten.

1. Hanau, Ueber congenitale Cystennieren. Inaug.-Diss. Giessen 1890.
2. Terburgh, Ueber Leber- und Nierencysten. Inaug.-Diss. Freiburg i. B. 1891.
3. Nauwerck und K. Hufschmid, Ueber das multiloculäre Adenokystom der Niere. Ziegler's Beitr. zur pathol. Anat. und allg. Pathol. Bd. XII.
4. Virchow, Ueber congenitale Nierenwassersucht. Gesammelte Abhandlungen. S. 864. Frankfurt 1856.
5. Virchow, Deutsche med. Wochenschr. 1892. No. 2. S. 36.
6. Koster, Nederland. Archief voor Genees- en Naturkunde. II. p. 779 und III. p. 103 und Virchow-Hirsch, Jahresbericht.
7. Chotinsky, Ueber Cystenniere. Inaug.-Diss. Bern 1882.
8. Steiger, Beiträge zur Histologie der Nieren. Inaug.-Diss. Bern 1886.
9. Aufrecht, Die Entstehung der fibrinösen Harncylinder und die parenchymatöse Entzündung. Centralbl. für die med. Wissensch. 1878. No. 19.
10. Straus et Germont, Des lésions histologiques du rein chez le cobaye à la suite de la ligature de l'uretère. Arch. de physiol. 1882. p. 386.
11. Holste, Ueber Harnleiterunterbindung. Inaug.-Diss. Göttingen 1888.
12. Charcot et Gombault, Arch. de physiol. 1876.
13. Minot, Lehrbuch der Entwickelung des Menschen. 1894.

Erklärung der Abbildungen.

Tafel II und III.

Fall I.

Fig. 1. Uebersichtsbild. Erweiterter Nierenkelch a. An Stelle der Papille eine grubenförmige Vertiefung mit den einmündenden Papillargängen. Vergr. 9.

Fig. 2. Epithel eines Sammelrohres. Seitenansicht. Vergr. 650.

Fig. 3. Spindelförmige Erweiterung eines Sammelrohres. Vergr. 230.

Fig. 4. Malpighi'sches Körperchen mit verdickter Membrana propria. Vergr. 170.

Fig. 5. Kleine Cyste mit Hals und Uebergang in einen Tubulus contortus erster Ordnung. Schaltzellen nur im Epithel des Halses. Verg. 146.

Fall II.

Fig. 6. Linke Niere. Natürl. Grösse.
Fig. 7. Uebersichtsbild. Schnitt durch die linke Niere. Die Papillargänge münden in den erweiterten Ureterast a. Knorpelinseln b. Vergr. 9.
Fig. 8. Epithel eines Sammelrohres. Flächenansicht. Vergr. 400.
Fig. 9. Epithel einer Cyste. Flächenansicht. Vergr. 500.
Fig. 10. Epithel einer Cyste. Seitenansicht. Vergr. 500.
Fig. 11. Cyste, die aus einem Tubulus contortus erster Ordnung entstanden ist. Vergr. 66. (Combinirt aus zwei auf einander folgenden Schnitten.)
Fig. 12. Ureterast im Hilus nahe an seiner Abgangsstelle vom Ureter. Vergr. 330.

(Separatabdruck aus Virchow's Archiv für pathologische Anatomie und Physiologie und für klinische Medicin. 142. Band. 1895.)

Druck und Verlag von Georg Reimer in Berlin.

W. Grohmann sc.

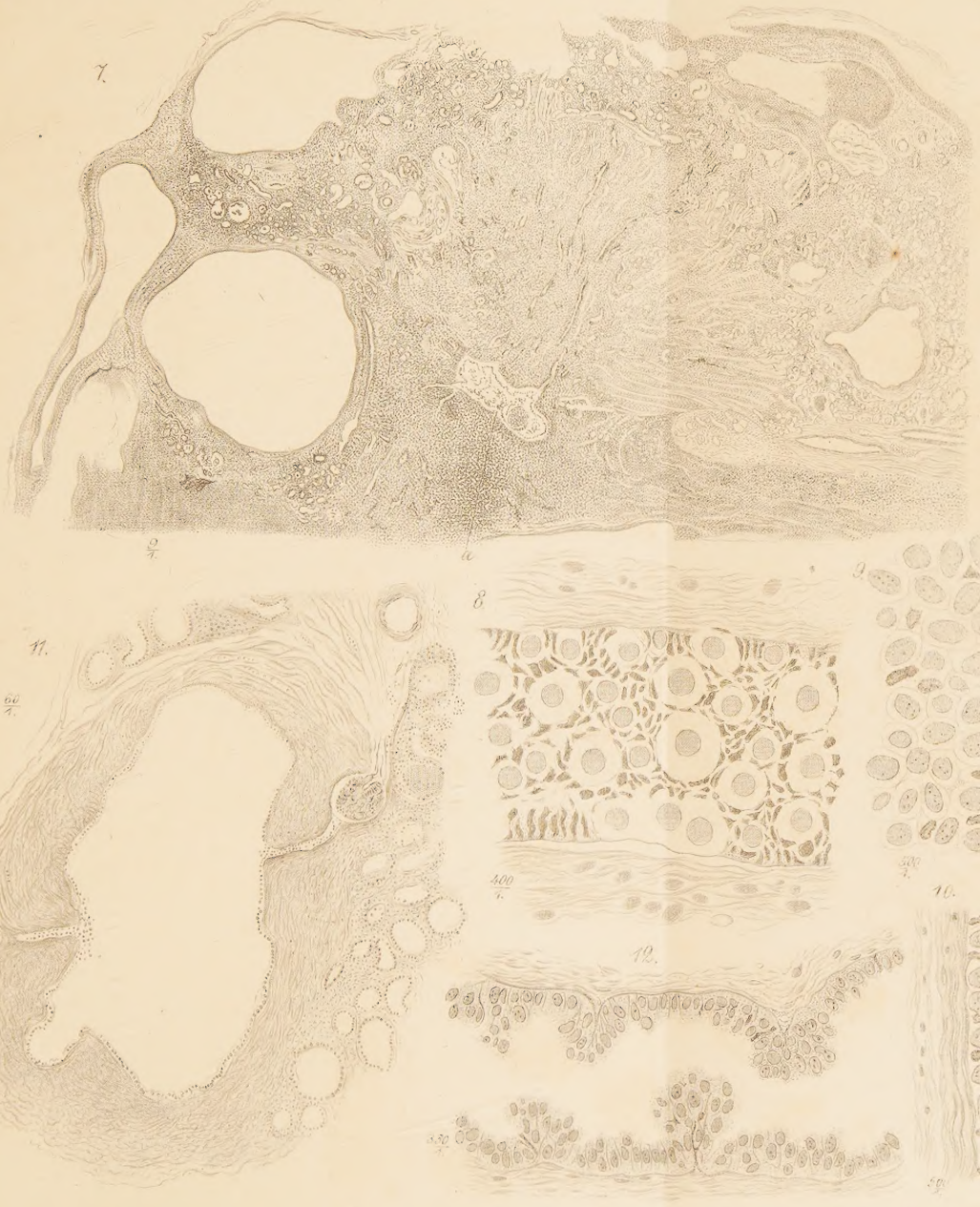
7.
a
b
2/1
8.
400/1
9.
300/1
10.
50
11.
60/1
12.
50